Volumen 5 · Número 3 · Sep-Dic 2024
ISSN 2711-2330 · ISSN-e 2711-2322

HEPATOLOGÍA

Revista de la Asociación Colombiana de Hepatología

www.revistahepatologia.com

HEPATOLOGÍA
Revista de la Asociación Colombiana de Hepatología

Volumen 5 · Número 3 · Sep-Dic 2024
ISSN 2711-2330 · ISSN-e 2711-2322

Tabla de contenido | *Contents*

Editorial | *Editorial*

Retos y estrategias en el manejo de la trombosis de la vena porta | *Challenges and strategies in the management of portal vein thrombosis* — *183*
Juan Carlos Restrepo-Gutiérrez

Artículos originales | *Original articles*

Caracterización de pacientes con trombosis portal sobre hígado no cirrótico en un hospital universitario de Medellín, Colombia | *Characterization of patients with portal vein thrombosis on non-cirrhotic liver at a university hospital in Medellín, Colombia* — *185*
Jorge Luis Toro-Molina, Juan Ignacio Marín-Zuluaga, Kenny Mauricio Gálvez-Cárdenas, Jorge Hernando Donado-Gómez

Déficit de micronutrientes en pacientes con cirrosis | *Micronutrient deficiencies in patients with cirrhosis* — *195*
Ismael de Jesús Yepes-Barreto, Luis Ramón Molina-Barrios, Agustín Safeb Barba-Rojas

Intervenciones y desenlaces clínicos en pacientes excluidos de la evaluación pretrasplante hepático en un centro de referencia | *Interventions and clinical outcomes in patients excluded from liver transplant evaluation at a referral center* — *204*
Margarita Gutiérrez-Morantes, María Alejandra Amaya-Pérez, Martín Garzón-Olarte, Fabiola Villalba-Fernández, Yaneth Méndez-Ríos, Oscar Beltrán-Galvis, Geovanny Hernández-Cely, Diana Carolina Salinas-Gómez, María Cristina Torres-Caro, Adriana Varón-Puerta

Casos clínicos | *Case reports*

Falla hepática fulminante como presentación inusual de dengue: reporte de un caso | *Fulminant liver failure as an unusual presentation of dengue: A case report* 211
Erick Licona-Vera, Anny Margarita Bayona-Moreno, José de Jesús Bohórquez-Rivero, José Sáenz-López, José Restom-Arrieta, Paula Andrea Parra-Sánchez, Álvaro Rodríguez-Rodríguez

Presentación atípica de falla hepática aguda por *Salmonella* Typhi: reporte de un caso | *Atypical presentation of acute liver failure due to Salmonella Typhi: Case report* 218
José Eduardo Pillasagua-García, Roberto René Gutiérrez-Gómez, Evelyn Gabriela Morales-Mayorga, Juan Pablo Minchala-Ávila

Síntomas neuropsiquiátricos en un paciente con cirrosis: más allá de la encefalopatía hepática | *Neuropsychiatric symptoms in a patient with cirrhosis: Beyond hepatic encephalopathy* 223
Santiago Martínez-Flórez, Manuel Alejandro Vélez-Sánchez

Miopatía por micofenolato posterior a trasplante hepático: reporte de caso | *Mycophenolate myopathy following liver transplantation: Case report* 230
Kevin Aníbal Lloreda-Aranzazú, Álvaro Andrés Montenegro-Apráez, Diego Mauricio Gómez-Ramírez, Mauricio Aragón-Delgado, Lady Viviana Acosta-Castillo

HEPATOLOGÍA
Revista de la Asociación Colombiana de Hepatología

Volumen 5 · Número 3 · Sep-Dic 2024

Editor
Juan Carlos Restrepo Gutiérrez, MD, Esp, MSc, PhD
Medicina Interna, Hepatología Clínica y Trasplante
Universidad de Antioquia, Hospital Pablo Tobón Uribe
Medellín, Colombia

Comité Editorial

Andrés Cárdenas Vásquez, MD, Esp
Medicina Interna, Gastroenterología,
Hepatología Clínica y Trasplante
Universitat de Barcelona,
Hospital Clínic
Barcelona, España

Antoni Rimola Castellá, MD, Esp
Hepatología Clínica y Trasplante
Universitat de Barcelona, Hospital Clínic
Barcelona, España

Carmen Yanette Suárez Quintero, MD, Esp
Gastroenterología, Hepatología Clínica
y Trasplante
Hospital San Ignacio
Bogotá, Colombia

Diego Fernando Jiménez Rivera, MD, Esp
Medicina Interna, Gastroenterología,
Hepatología Clínica y Trasplante
Universidad ICESI, Fundación Valle del Lili
Cali, Colombia

Ezequiel Ridruejo, MD, Esp
Medicina Interna, Hepatología
Centro de Educación Médica e Investigaciones
Clínicas Norberto Quirno (CEMIC)
Ciudad Autónoma de Buenos Aires, Argentina

Gabriel Sebastián Díaz Ramírez, MD, Esp
Medicina Interna, Hepatología Clínica y
Trasplante
Universidad del Valle, Fundación Valle del Lili
Cali, Colombia

Geovanny Hernández Cely, MD, Esp, MSc
Medicina Interna, Gastroenterología,
Hepatología
Fundación Cardioinfantil
Bogotá, Colombia

Hugo Cheinquer, MD, Esp, PhD
Medicina Interna, Gastroenterología,
Hepatología
Universidade Federal do Rio Grande do Sul,
Hospital de Clínicas de Porto Alegre
Porto Alegre, Brasil

Ismael Yepes Barreto, MD, Esp, PhD
Gastroenterología, Hepatología Clínica
y Trasplante
Centro Médico Gastropack
Cartagena, Colombia

Javier Hernández Blanco, MD, Esp, MSc
Medicina Interna, Gastroenterología,
Hepatología, Epidemiología
Clínica de Enfermedades Digestivas,
Universidad de Magdalena
Santa Marta, Colombia

Jesús M. Bañales, PhD, FAASLD
Bioquímica, Hepatología
Investigador Ikerbasque, IIS Biodonostia
San Sebastián, España
Catedrático de Bioquímica
Universidad de Navarra. Pamplona, España

Jorge Donado Gómez, MD, Esp, MSc
Medicina Interna, Epidemiología
Hospital Pablo Tobón Uribe
Medellín, Colombia

Juan José Suárez Martínez, MD, Esp
Medicina Interna, Hepatología Clínica
Hospital Metropolitano, Axxis Hospital
Quito, Ecuador

Leonardo Gomes da Fonseca, MD, Esp, MSc, PhD
Oncología Clínica
Instituto do Câncer do Estado, Hospital das Clínicas, Universidade de Sao Paulo
Sao Paulo, Brazil

Luis Guillermo Toro Rendón, MD, Esp
Medicina Interna, Hepatología Clínica y Trasplante
Hospital San Vicente Fundación
Medellín, Colombia

Manuel Mendizabal, MD, Esp, PhD
Medicina Interna, Hepatología Clínica y Trasplante Hepático
Hospital Universitario Austral, Hospital Central de San Isidro, Sanatorio Mater Dei
Buenos Aires, Argentina

María Carlota Londoño Hurtado, MD, Esp, PhD
Hepatología Clínica y Trasplante
Hospital Clínic
Barcelona, España

María Cristina Navas Navas, MSc, PhD
Microbiología, Virología
Universidad de Antioquia
Medellín, Colombia

María Reig, MD, Esp, MSc, PhD
Medicina Interna, Hepatología, Inmuno-Oncología
Unidad de Oncología Hepática, Hospital Clínic
Barcelona, España

Martín Garzón Olarte, MD, Esp
Medicina Interna, Gastroenterología, Hepatología Clínica y Trasplante
Fundación Cardioinfantil
Bogotá, Colombia

Mauricio Orrego Beltrán, MD, Esp
Medicina Interna, Gastroenterología, Hepatología Clínica y Trasplante
Clínica Las Vegas
Medellín, Colombia

Miguel Ángel Navasa Anadón, MD, Esp
Hepatología Clínica y Trasplante
Hospital Clínic
Barcelona, España

Mónica García Buitrago, MD, Esp
Patología Clínica
University of Miami Miller School of Medicine
Miami, Florida, Estados Unidos de América

Mónica Lorena Tapias Mantilla, MD, Esp
Medicina Interna, Hepatología Clínica y Trasplante
Fundación Santafé de Bogotá
Bogotá, Colombia

Oscar Alfredo Beltrán Galvis, MD, Esp
Medicina Interna, Gastroenterología, Hepatología Clínica y Trasplante
Fundación Cardioinfantil
Bogotá, Colombia

Ramón Bataller Alberola, MD, Esp, PhD
Gastroenterología, Hepatología
Hospital Clínic
Barcelona, España

Rolando José Ortega Quiroz, MD, Esp, MSc
Medicina Interna, Gastroenterología, Hepatología
Clínica General del Norte
Barranquilla, Colombia

Santiago Patiño Giraldo, MD, Esp, MSc
Medicina Interna, Educación Superior en Salud
Universidad de Antioquia
Medellín, Colombia

HEPATOLOGÍA
Revista de la Asociación Colombiana de Hepatología

Volumen 5 · Número 3 · Sep-Dic 2024
ISSN 2711-2330 · ISSN-e 2711-2322

Hepatología es una revista cuatrimestral, publicada en los meses de enero, mayo y septiembre, indexada en LATINDEX, LILACS, BIBLAT, AMELICA, DIALNET y PERIÓDICA. **Hepatología** es la publicación oficial de la Asociación Colombiana de Hepatología, como herramienta de la difusión de la Hepatología en Colombia, cuyos objetivos son la divulgación de material médico y científico en el área de Hepatología Clínica. Está dirigida a estudiantes de medicina, médicos generales, especialistas clínicos y quirúrgicos, y demás profesionales relacionados con la salud.

Juan Carlos Restrepo Gutiérrez, MD, MSc, PhD | Editor-Director
Jennifer Vizcaíno Carruyo, MD, Esp | Coordinación Editorial
Alejandra Cañas Mora | Diseño Gráfico

Asociación Colombiana de Hepatología
www.higadocolombia.org
soporte@higadocolombia.org
Bogotá, Colombia

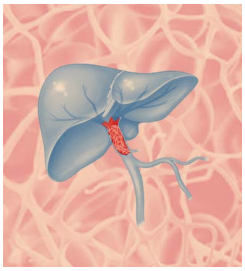

En la portada
La trombosis de la vena porta (TVP) se define como una oclusión parcial o completa de la luz de la vena porta o sus afluentes debido a la formación de trombos.

www.revistahepatologia.org
editor@revistahepatologia.org

Asociación Colombiana de Hepatología

El contenido de la revista **Hepatología** está protegido por derechos de autor bajo la licencia internacional *Creative Commons* Reconocimiento-NoComercial-SinObraDerivada 4.0.

Indicaciones a los autores

Hepatología es una revista de carácter médico y científico en el área de la Hepatología Clínica, con periodicidad cuatrimestral, publicada en los meses de enero, mayo y septiembre, de acceso abierto. Está dirigida a estudiantes de medicina, médicos generales, especialistas clínicos y quirúrgicos, y demás profesionales de la salud. **Hepatología** es la publicación oficial de la Asociación Colombiana de Hepatología, como herramienta de la difusión de la Hepatología en Colombia.

La revista **Hepatología** cuenta con un Comité Editorial compuesto por investigadores nacionales e internacionales, y por especialistas de trayectoria reconocida. Está estructurada acorde con las necesidades de la población médica y científica, y recibe manuscritos en los siguientes formatos: Editorial, Artículos originales, Artículos de revisión, Artículos de reflexión, Casos clínicos y Cartas al Editor, entre otros.

Política editorial de la revista

Hepatología se acoge a las pautas establecidas por el *International Committee of Medical Journal Editors* (ICMJE), el *Committee on Publication Ethics* (COPE) y el *Equator Network* (*Enhancing the Quality and Transparency of Health Records*) para garantizar la calidad y la integridad de los manuscritos. Acepta manuscritos inéditos que no hayan sido sometidos a publicación, total o parcial, de forma simultánea en otra revista nacional o extranjera. En todos los casos, los autores deberán cumplir con las prácticas de ética de publicación en cuanto a autoría, duplicación de resultados previamente publicados, plagio, manipulación de resultados, conflicto de intereses y políticas éticas para la investigación en humanos. Los manuscritos que presenten similitud sustancial con otros ya publicados, serán eliminados del proceso editorial. La publicación de los manuscritos no genera ningún costo para los autores.

Autoría

La política de reconocimiento de autoría de **Hepatología** se basa en los criterios indicados por el ICMJE para conferir crédito de un trabajo a una persona, a la vez que se le atribuye responsabilidad por la publicación del mismo. Para esto, se debe enviar a la revista una declaración firmada, donde se haga constar que cada uno de los autores cumple con los criterios de autoría y se hace responsable del contenido a publicar. No se acepta la inclusión o el retiro de autores después de iniciado el proceso editorial del artículo.

Los manuscritos publicados en **Hepatología** se pueden utilizar bajo la licencia de *Creative Commons*, específicamente la de Reconocimiento-No Comercial-Sin Obra Derivada (BY-NC-ND).

Declaración de privacidad

La información personal recolectada de los autores se utilizará exclusivamente para los fines editoriales y no estará disponible para ninguna otra persona o institución.

Aspectos éticos de estudios en humanos y confidencialidad

Para los artículos de investigación médica en seres humanos y casos clínicos, los autores deberán contar con el consentimiento informado de los pacientes, por escrito, para su participación en el estudio y para la publicación, reproducción y divulgación de los resultados obtenidos. De igual manera, deberán tener la aprobación por parte del Comité de Ética de la institución donde realizaron el estudio, de acuerdo a lo establecido en la Resolución 8430 de 1993 del Ministerio de Salud de la República de Colombia y bajo los principios éticos de la Declaración de Helsinki y del COPE. Asimismo, deberán contar con el permiso para acceder a los datos de las historias clínicas.

Los autores son responsables de garantizar la privacidad de los pacientes incluidos en los trabajos de investigación o reporte de casos, mediante la protección de su identidad tanto en el texto como

en las imágenes. No deberán utilizar en los manuscritos nombres, iniciales, números de historias clínicas o cualquier otro dato que pudiera identificar al paciente.

Conflicto de interés

Hepatología adopta el formato de declaración de potenciales conflictos de intereses del ICMJE (http://www.icmje.org/conflicts-of-interest/), con algunas modificaciones, el cual se le hará llegar al autor de correspondencia, una vez se haya aprobado el manuscrito, para que sea diligenciado y firmado por cada uno de los autores. Los artículos solo serán publicados cuando se hayan recibido los formatos de todos los autores.

Se considera que existe conflicto de interés cuando el autor tuvo o tiene relaciones económicas, profesionales o personales, al momento de escribir o remitir el manuscrito, con personas o instituciones que hayan podido influir inadecuadamente en la objetividad o validez del estudio, o en el análisis e interpretaciones plasmadas en el texto, las cuales deberán ser declaradas en el manuscrito que será publicado.

Permisos

Los autores son responsables de obtener los permisos para reproducir parcialmente texto, tablas o figuras de otras publicaciones o, en su defecto, de brindar la información básica para tramitar el permiso a través de la Editora.

Preparación y organización de los manuscritos

Hepatología se acoge a las Recomendaciones para la Conducta, Reporte, Edición y Publicación de Trabajos Académicos en Revistas Médicas (actualizado en mayo 2022), establecidas por el ICMJE para garantizar la elaboración de manuscritos de calidad, integridad y con principios éticos. Para mayor información, se pueden consultar en la página web http://www.icmje.org/icmje-recommendations.pdf.

Para la presentación de los manuscritos se deberá aplicar la siguiente estructura: página de presentación del manuscrito, resumen, palabras clave, texto, agradecimientos, referencias, tablas, figuras y leyendas.

Página de presentación

Debe incluir el título del artículo en español y en inglés. El título debe ser conciso, informativo y sin abreviaturas. También se debe incluir el nombre completo de cada autor con los dos apellidos con guion. La afiliación institucional debe estar integrada por la profesión, el grado académico más alto, el cargo actual, la institución, la ciudad y el país, y se debe relacionar con el autor correspondiente con números en superíndice. El autor de correspondencia, quien estará en comunicación constante con el Editor, debe incluir la dirección de correo electrónico la dirección de correspondencia y un número telefónico. Además, se debe agregar un párrafo donde se declare si existe o no conflicto de interés.

Resumen y palabras clave

El manuscrito debe incluir un resumen estructurado en español y en inglés, que sintetice los puntos principales y el objetivo de este. Cada resumen puede tener una extensión máxima de 250 palabras y no debe incluir referencias ni siglas. Para los artículos originales o las revisiones sistemáticas, el resumen se debe estructurar bajo los siguientes subtítulos: Introducción, Metodología, Resultados y Discusión. En los artículos de revisión narrativa se debe incluir un resumen con los antecedentes del tema, los hallazgos recientes y el objetivo de la revisión.

Se deben incluir entre cuatro y ocho palabras clave, tanto en inglés como en español. Para este fin, se sugiere la consulta de los Descriptores en Ciencias de la Salud (DeCS) del Índice de Literatura

Latinoamericana y del Caribe en Ciencias de la Salud (LILACS), disponibles en la página web http://decs.bvs.br/E/homepagee.htm, donde se encuentra el término en español y su traducción al inglés. También se pueden consultar los términos MeSH para las palabras en inglés en https://www.ncbi.nlm.nih.gov/mesh.

Contenido

La estructura de los manuscritos para **Hepatología** dependerá del tipo de artículo, así:

Artículos de revisión

Los artículos de revisión se caracterizan por una búsqueda bibliográfica cuidadosa. Pueden incluir secciones como introducción, epidemiología, patogénesis, clínica, diagnóstico y conclusiones. Se sugiere el uso de algoritmos que permitan aclarar procedimientos diagnósticos, y el uso de tablas y figuras que agilicen la lectura y comprensión del texto.

Artículos originales

Se deben presentar en el formato introducción, metodología, resultados y discusión.

Los artículos de revisión sistemática con o sin metaanálisis deben incluir la estrategia de búsqueda bibliográfica, incluyendo los términos utilizados, los períodos incluidos y los criterios de selección de los artículos.

Introducción: se resume la base de la observación y el objetivo de la investigación.

Metodología: se define el tipo de estudio, la descripción de la población en estudio, los criterios de inclusión y de exclusión y si hubo muestreo, los métodos de recolección de la información, el análisis estadístico y los aspectos éticos de la investigación. Además, se indican los materiales y equipos usados (con el nombre del fabricante).

Resultados: se presentan los hallazgos, incluyendo tablas y figuras, así como su valor estadístico. Se debe evitar repetir en el texto lo que aparezca en las tablas y figuras.

Discusión: se resaltan los hallazgos más importantes del estudio en contraste con los resultados de otras investigaciones previamente publicadas sobre el tema. Además, se deben incluir las implicaciones de los hallazgos, los aportes del estudio y sus limitantes, así como nuevas hipótesis o recomendaciones para estudios futuros.

Artículos de reflexión

Son escritos en los que los autores presentan su posición sobre un tema específico, cuya argumentación se realiza con base en los resultados de la experiencia propia o de la literatura actual.

Casos clínicos

Se debe incluir una introducción y la justificación del reporte del caso. En la descripción del caso se debe aclarar de forma secuencial, la evolución clínica y los resultados de las pruebas diagnósticas. Con base en lo anterior, se debe dar una conclusión diagnóstica y se presenta una discusión al respecto, a la luz de la literatura médica.

Editorial

Son manuscritos breves sobre temas de interés nacional o internacional, o relacionados con los artículos publicados en el respectivo número de **Hepatología**. Se realiza a solicitud del Editor o del Comité Editorial.

Cartas al Editor

Incluye la correspondencia recibida de los lectores, como los comentarios, aclaraciones y aportes relacionados con el material publicado en la revista. Además, se da respuesta a las preguntas que se planteen al Comité Editorial o al Editor.

Agradecimientos

Se citan aquellas personas, instituciones o empresas que colaboraron con el trabajo. Asimismo, en los artículos originales se debe incluir la fuente de financiación y otros apoyos recibidos para su realización.

Referencias

Las referencias bibliográficas se deben ceñir a las normas internacionales establecidas por el Grupo de Vancouver (https://libguides.ucd.ie/vancouverstyle/vancouvertutorial). Las referencias deben estar al final del artículo y se ordenan numéricamente de acuerdo con el orden de aparición, digitadas en el texto en números arábigos y dentro de corchetes. Si las tablas o los pies de figuras contienen referencias, estas se deben numerar de forma que sean secuenciales con su aparición en el texto. Si se emplean programas electrónicos de referencias, se sugiere adjuntar el archivo.

Para el uso de las referencias se recomienda consultar el listado completo de citaciones que se encuentra disponible en http://www.nlm.nih.gov/bsd/uniform_requirements.html. A continuación, se presentan unos ejemplos.

Artículos de revistas científicas

Salinas-Nova MA, Rojas-Meneses A, Restrepo-Gutiérrez JC. Liver transplant in Colombia. Liver Transpl 2019;25:658-663. https://doi.org/10.1002/lt.25427.

Artículos electrónicos

Fourati S, Feld JJ, Chevaliez S, Luhmann N. Approaches for simplified HCV diagnostic algorithms. J Int AIDS Soc 2018;21:e25058. https://doi.org/10.1002/jia2.25058.

Libros

Hardman JG, Limbird LE, Gilman AG. The pharmacological basis of therapeutics. 10th ed. Nueva York: McGraw-Hill. 2001. p. 1825. ISBN:0071354697.

Capítulos de libros

Knight JA, Kjeldsberg CR. Cerebroespinal, sinovial, and serous body fluids. In: McPherson RA, Pincus MR, eds. Henry´s clinical diagnosis and management by laboratory methods. 21st ed. Philadelphia: Saunders Elsevier; 2007. p. 426-454.

Páginas Web

Centers for Disease Control and Prevention (CDC). Testing recommendations for hepatitis C virus infection. Atlanta, Georgia: CDC; 2020. Acceso 28 de febrero de 2020. Disponible en https://www.cdc.gov/hepatitis/hcv/guidelinesc.htm.

Tablas y figuras

Las tablas y cuadros deben llevar el nombre de "Tabla". Deben incluir información nueva y no repetir lo expresado en el texto.

Las fotos, imágenes, gráficas y flujogramas deben llevar el nombre de "Figura". Los archivos originales de las fotos y de las figuras se deben enviar de forma independiente en formato digital de imagen con alta resolución (TIFF o JPG). Se aceptan tanto en color como en blanco y negro. En caso de utilizar material no publicado o publicado en otros medios, pero perteneciente a otros autores, este se debe acompañar por la autorización del dueño de los derechos de autor y los créditos respectivos. Para la inclusión de fotografías de pacientes se debe evitar que sean identificables y se requiere el consentimiento. En las preparaciones microscópicas se debe mencionar el tipo de coloración y el aumento del objetivo utilizado. Cuando se usen símbolos, flechas, números o letras dentro de la imagen, deben explicarse claramente en el pie de figura, luego de la descripción de la imagen.

Las tablas deben citarse en el texto como tabla 1, tabla 2, etc. De igual forma se deben citar las figuras.

Proceso editorial

La remisión del manuscrito se puede hacer a través del sitio web www.revistahepatologia.org en el enlace Envíos. El autor se debe registrar para ingresar directamente a la plataforma OJS (del inglés, *Open Journal Systems*) y seguir los pasos requeridos; en nuestro sitio web hay tutoriales disponibles. El uso de esta plataforma permite seguir el estado del manuscrito durante todo el proceso editorial. El remitente debe conservar una copia del manuscrito, ya que la Editora no asume la responsabilidad por la no recepción o la pérdida del mismo durante el proceso de evaluación y edición.

El Editor confirmará al autor de correspondencia la recepción del manuscrito y lo analizará para plagio y duplicación a través del programa iThenticate®. El material para consideración será evaluado por el Comité Editorial para su aprobación provisional de acuerdo con la relevancia y calidad. Se enviarán los formatos de hoja de vida académica, cesión de derechos y declaración de responsabilidad, los cuales deben ser diligenciados por cada autor. Los manuscritos que continúan el proceso editorial serán evaluados por al menos dos pares externos, bajo la modalidad doble ciego. **Hepatología** garantiza que este proceso sea confidencial.

Una vez el Editor haya recibido los comentarios de los evaluadores, remitirá una comunicación al autor de correspondencia para que se realicen los cambios sugeridos, en un plazo de dos semanas, si es el caso. Finalmente, cuando el manuscrito es aceptado en forma definitiva, la Editora enviará una versión de prueba del artículo en formato PDF para su revisión final y devolución en un término máximo de 48 horas. De no recibir comentarios en el plazo fijado, la Editora no se hace responsable de cualquier error tipográfico, ortográfico o de forma que sea publicado. De igual manera, se guarda el derecho de admitir o no las correcciones efectuadas por el autor al material de prueba de impresión.

Hepatología se reserva el derecho de aceptar o rechazar los manuscritos sometidos y realizará a estos los cambios de estilo y gramática que considere necesarios, al igual que hará las sugerencias que considere que puedan mejorar la presentación y la calidad de los mismos. En todos los casos, los autores son responsables de las ideas, los juicios, las opiniones, el enfoque, la precisión de la información y demás aspectos expresados en los manuscritos.

Editorial

Retos y estrategias en el manejo de la trombosis de la vena porta

Challenges and strategies in the management of portal vein thrombosis

Juan Carlos Restrepo-Gutiérrez[1], *Editor*

La trombosis de la vena porta (TVP) en pacientes con o sin cirrosis hepática (CH) se define como una obstrucción de la vena porta debido a la formación de un trombo que puede extenderse a las venas mesentéricas superiores y esplénica. Esta es una complicación común de la enfermedad hepática avanzada [1]. Se creía que la TVP se producía predominantemente debido al potencial protrombótico del paciente con CH, ya que se observaba una mayor incidencia de TVP en CH con una puntuación MELD y Child-Pugh más altas, con una prevalencia informada del 10 % al 25% [2].

La TVP no cirrótica se refiere a la TVP o sus ramas intrahepáticas en ausencia de CH o neoplasia maligna intraabdominal. La definición también abarca a aquellos pacientes con extensión del trombo a las venas esplénica o mesentéricas superiores [3]. A diferencia de la TVP en la CH, la TVP no cirrótica es una afección poco común. Las estimaciones de prevalencia poblacional de TVP varían entre el 0,05 % y el 1 %, y en estudios de autopsia se reportan cifras de 0,7 a 1,73 por cada 100.000 habitantes [4].

Los retos actuales incluyen, en general, el diagnóstico etiológico. Es de vital importancia identificar la causa subyacente de la TVP, ya que puede ser un factor de riesgo para la recurrencia. La exploración de trastornos protrombóticos sistémicos, como la mutación del gen JAK2, que se presenta en un 90 % de los casos de policitemia vera, es fundamental. Además, se deben valorar factores locales, como las enfermedades infecciosas e inflamatorias, las lesiones del eje venoso portal y los procedimientos quirúrgicos [5].

Varios estudios, predominantemente retrospectivos, han informado sobre la resolución espontánea de la TVP, particularmente en el caso de oclusiones incompletas, con un porcentaje que oscila entre el 0 % y el 70 % de los casos [2]. Datos escasos pero interesantes sugieren que la tasa de recanalización espontánea es mayor en pacientes con clases A y B de Child-Pugh y menor en pacientes con insuficiencia hepática avanzada, posiblemente como consecuencia de una baja velocidad de flujo de la vena porta o un

[1] Médico, Especialista en Medicina Interna, Especialista en Hepatología Clínica, MSc, PhD. Profesor Titular, Facultad de Medicina, Universidad de Antioquia. Jefe Sección Gastrohepatología, Coordinador Especialización en Hepatología Clínica, Grupo Gastrohepatología, Universidad de Antioquia. Coordinador Unidad de Hepatología y Programa de Trasplante de Hígado, Hospital Pablo Tobón Uribe, Universidad de Antioquia. Medellín, Colombia. E-mail: editor@revistahepatologia.org.

Hepatología 2024;5:183-184. https://doi.org/10.59093/27112330.126.

mayor equilibrio protrombótico asociado con la cirrosis avanzada [4]. Además, se ha especulado que la isquemia microvascular contribuye a la fibrogénesis en la cirrosis [1]. Desafortunadamente, hasta la fecha, no se han identificado predictores específicos de la regresión de la TVP [3].

Los beneficios del tratamiento de la TVP en la CH son un tema de debate continuo. En la práctica clínica, el temor a un mayor riesgo de complicaciones a menudo lleva a no tratar la TVP en pacientes con CH [5]. El tratamiento de estos pacientes debe basarse en la evaluación individualizada de los riesgos frente a los beneficios de la anticoagulación, ya que estos pacientes tienen un perfil hemostático complejo, con tendencias tanto hemorrágicas como procoagulantes. La anticoagulación precoz en la fase aguda de la TVP puede incidir significativamente en la probabilidad de recanalización y, por tanto, en el pronóstico de los pacientes, en comparación con no recibir tratamiento anticoagulante [3]. En ausencia de isquemia intestinal (la única indicación clara para el tratamiento), el manejo de la CH y sus principales complicaciones debe mantenerse, independientemente de los cambios en la TVP. En la TVP oclusiva o el cavernoma portal, la probabilidad de resolución espontánea de la TVP es baja, independientemente de la elección de tratar o no [2].

La recurrencia de la TVP es un reto importante, especialmente en pacientes con CH. Las complicaciones de la hipertensión portal, como la hemorragia digestiva por várices, representan un desafío considerable en pacientes con TVP crónica [5]. Los pacientes con afecciones protrombóticas deben ser tratados en colaboración con un hematólogo, aunque la evidencia de que la terapia citorreductora reduce la retrombosis es escasa [4]. La revascularización percutánea, con o sin TIPS (derivación portosistémica intrahepática transyugular), está ganando aceptación como una técnica intervencionista para tratar a pacientes con TVP crónica y complicaciones de hipertensión portal refractarias [2]. En los pacientes con síntomas persistentes a pesar de la anticoagulación, las terapias endovasculares, que incluyen trombólisis dirigida por catéter, trombectomía mecánica y TIPS, tienen altas tasas de éxito en la recanalización [1]. Por último, es importante destacar que la TVP es una enfermedad multifactorial, y su tratamiento debe ser individualizado y multidisciplinario [5].

Referencias

1. **Elkrief L, Lazo M, Rajca S, Patel A, Smith J, Jones C.** Portal vein thrombosis: diagnosis, management, and endpoints for future clinical studies. Lancet Gastroenterol Hepatol 2024;9:859-883. https://doi.org/10.1016/S2468-1253(24)00234-0.
2. **Prakash S, Bies J, Hassan M, Mares A, Didia SC.** Portal vein thrombosis in cirrhosis: A literature review. Front Med 2023;10:1134801. https://doi.org/10.3389/fmed.2023.1134801.
3. **Lisman T.** Treatment of portal vein thrombosis in cirrhosis with anticoagulation—More than meets the eye? Hepatobiliary Surg Nutr 2024;13:321-324. https://doi.org/10.21037/hbsn-23-669.
4. **Mancuso A.** Controversies in the management of portal vein thrombosis in liver cirrhosis. J Clin Med 2020;9:3916. https://doi.org/10.3390/jcm9123916.
5. **Willington AJ, Tripathi D.** Current concepts in the management of non-cirrhotic non-malignant portal vein thrombosis. World J Hepatol 2024;16:751-765. https://doi.org/10.4254/wjh.v16.i5.751.

Artículo orginal

Caracterización de pacientes con trombosis portal sobre hígado no cirrótico en un hospital universitario de Medellín, Colombia

Characterization of patients with portal vein thrombosis on non-cirrhotic liver at a university hospital in Medellín, Colombia

Jorge Luis Toro-Molina[1], *Juan Ignacio Marín-Zuluaga*[2], *Kenny Mauricio Gálvez-Cárdenas*[3], *Jorge Hernando Donado-Gómez*[4]

Resumen

Introducción. La trombosis de la vena porta es la oclusión parcial o completa de la luz de la vena porta o sus afluentes por la formación de trombos. Se asocia a desenlaces adversos y a un peor pronóstico. La frecuencia de aparición viene en aumento, a menudo de manera incidental, debido al uso cada vez mayor de imágenes diagnósticas. **Metodología.** Estudio observacional de una serie de casos de pacientes mayores de 18 años a quienes se les documentó trombosis venosa portal en hígado no cirrótico en el periodo comprendido entre enero de 2012 y diciembre de 2019 en un hospital de cuarto nivel de la ciudad de Medellín, Colombia. **Resultados.** Se documentaron 94 trombosis portales, la media de edad fue 44 ± 15 años, el 56 % eran mujeres. El promedio de aparición de síntomas fue de 14 días. La presentación de la trombosis fue aguda en un 41 %, crónica en 44 % y de instauración aguda sobre una trombosis crónica en un 15 %. La presentación clínica fue asintomática en el 33 %, el dolor abdominal fue la presentación más común con el 62 %. La trombofilia adquirida de mayor ocurrencia fueron las neoplasias mieloproliferativas crónicas en un 18 %, seguida del síndrome antifosfolípido en un 6 %. El método diagnóstico más usado fue la TAC trifásica en un 58 % seguido de la ultrasonografía en un 35 %. El 66 % de los pacientes fueron anticoagulados, siendo la warfarina el principal anticoagulante usado en un 56 %. El 16 % presento algún tipo de sangrado, aunque ninguno fue sangrado mayor. **Conclusiones.** La trombosis portal sigue siendo en muchos casos un hallazgo incidental. Se encontró un número inusual de neoplasias

[1] Médico, Especialista en Medicina Interna, Especialista en Hepatología Clínica, Hospital San Vicente Fundación. Medellín, Colombia. E-mail: jorgeltm23@gmail.com.

[2] Médico, Especialista en Medicina Interna, Especialista en Hepatología Clínica y Trasplante Hepático. Unidad de Hepatología y Trasplante Hepático, Hospital Pablo Tobón Uribe. Profesor, Universidad Pontificia Bolivariana. Medellín, Colombia.

[3] Médico, Especialista en Medicina Interna, Especialista en Hematología, Hospital Pablo Tobón Uribe. Medellín, Colombia.

[4] Médico, Especialista en Medicina Interna, Especialista en Educación Médica, MSc en Epidemiología, Hospital Pablo Tobón Uribe. Profesor, Universidad de Antioquia. Medellín, Colombia.

Conflicto de interés: los autores declaran que no tienen conflicto de interés.
Hepatología 2024;5:185-194. https://doi.org/10.59093/27112330.123.
Asociación Colombiana de Hepatología, 2024.
Recibido el 15 de junio de 2024; aceptado el 29 de julio de 2024.

mieloproliferativas crónicas. La anticoagulación es segura y eficaz, aunque los anticoagulantes orales directos aún tienen un uso restringido.

Palabras clave: trombosis, vena portal, anticoagulación, trombofilia, hipertensión portal.

Abstract

Introduction. Portal vein thrombosis is the partial or complete occlusion of the lumen of the portal vein or its tributaries by thrombus formation. It is associated with adverse outcomes and a poorer prognosis. Its frequency is increasing, often incidentally, due to the growing use of diagnostic imaging. **Methodology.** This is an observational study of a case series of patients over 18 years old who were documented with portal vein thrombosis in a non-cirrhotic liver between January 2012 and December 2019 in a fourth-level hospital in the city of Medellín, Colombia. **Results.** Ninety-four cases of portal vein thrombosis were documented. The mean age was 44 ± 15 years, and 56 % were women. The average onset of symptoms was 14 days. Thrombosis presentation was acute in 41 %, chronic in 44 %, and acute on chronic in 15 %. Clinically, 33 % were asymptomatic, and abdominal pain was the most common presentation at 62 %. The most common acquired thrombophilia was chronic myeloproliferative neoplasms at 18 %, followed by antiphospholipid syndrome at 6 %. The most used diagnostic method was triphasic CT at 58 %, followed by ultrasonography at 35 %. Sixty-six percent of the patients received anticoagulation, with warfarin being the main anticoagulant used at 56 %. Sixteen percent experienced some type of bleeding, although none were major. **Conclusions.** Portal vein thrombosis remains, in many cases, an incidental finding. An unusual number of chronic myeloproliferative neoplasms were found. Anticoagulation is safe and effective, although the use of direct oral anticoagulants remains restricted.

Keywords: thrombosis, portal vein, anticoagulation, thrombophilia, portal hypertension.

Introducción

La vena porta está formada por la confluencia de la vena mesentérica superior y la vena esplénica, que drenan el intestino delgado y el bazo, respectivamente. Esta vena se encarga de suministrar el 70 % del flujo sanguíneo que llega al hígado. Su aporte es bajo en oxígeno y rico en nutrientes provenientes del intestino [1]. Al ingresar al hígado, la vena porta se divide en una rama derecha y una rama izquierda, y sufre múltiples ramificaciones en compañía de los conductos biliares y la arteria hepática, formando las unidades funcionales elementales conocidas como tríadas portales. La trombosis de la vena porta (TVP) se define como una oclusión parcial o completa de la luz de la vena porta o sus afluentes debido a la formación de trombos [2].

El diagnóstico de TVP se produce usualmente en pacientes con cirrosis y trombofilias hereditarias o adquiridas, asociándose a desenlaces adversos y a un peor pronóstico. Su frecuencia de aparición viene en aumento, a menudo de manera incidental, debido al uso cada vez mayor de imágenes abdominales realizadas en el curso de evaluaciones de pacientes de rutina y vigilancia del cáncer de hígado [3]. En el hígado no cirrótico, la trombosis tiene una estrecha relación con factores trombofílicos adquiridos y hereditarios, que predisponen a trombosis de otros lechos vasculares diferentes al portoesplenomesentérico [4].

El tiempo de evolución y la extensión del trombo son las características con mayor utilidad clínica debido a su valor pronóstico. Según el tiempo de evolución, la TVP puede clasificarse en aguda y crónica. La TVP aguda se caracteriza por la formación repentina de trombos, generalmente asociada a la presencia de síntomas. La TVP crónica, por otro lado, ocurre cuando la vena porta obstruida es reemplazada por una red de venas colaterales hepatopetales que pasan por alto la porción trombosada de la vena, conocida como cavernoma portal [5].

Por lo anterior, y ante la ausencia de descripciones a nivel nacional, el objetivo de nuestro estudio es describir las características clínicas y demográficas de los pacientes con trombosis de la vena porta en hígados no cirróticos.

Metodología

Estudio de corte transversal y retrospectivo de una serie de casos de pacientes a quienes se les documentó trombosis venosa portal con hígado no cirrótico en el periodo comprendido entre enero de 2012 y diciembre de 2019 en el Hospital Pablo Tobón Uribe de la ciudad de Medellín, Colombia. La recolección de la información se realizó mediante una base de datos diseñada en RedCap, que pertenece a la institución hospitalaria.

Se incluyeron pacientes ≥18 años con diagnóstico de trombosis venosa portal codificado I81 por el CIE-10 en seguimiento por el grupo de hepatología y/o hematología. Las razones para la exclusión fueron una historia clínica insuficiente o no disponible.

Se incluyeron variables sociodemográficas (edad, género) y clínicas, como la forma de presentación, el tiempo de los síntomas, la bioquímica hepática, la necesidad de anticoagulación, el tipo de anticoagulación, su duración y el sangrado asociado a esta. También se consideraron variables como el tipo de trombosis, la extensión de la misma mediante la clasificación de Yerdel, que estratifica la extensión del trombo de 1 a 4, la evolución en el tiempo, factores trombóticos adquiridos (fumar, anticonceptivos orales, cirugías abdominales, neoplasias mieloproliferativas, etc.) e innatos (factor V de Leiden, mutación de la protrombina G20210A, etc.). Se evaluaron las complicaciones derivadas de la hipertensión portal y el estado al final del seguimiento.

Para el análisis estadístico se utilizaron valores de frecuencia relativa y absoluta con las variables cualitativas. Para las variables cuantitativas se usaron medidas de tendencia central (media y desviación estándar [DE]) si siguen una distribución normal, y mediana y rango intercuartílico (RIC) si no siguen una distribución normal según la prueba de Shapiro-Wilk. Se empleó el paquete estadístico Epidat versión 4.2. No se estimó un tamaño de muestra *a priori*, ya que se incluyeron todos los pacientes con diagnóstico de trombosis venosa portal atendidos durante el período de estudio.

Este estudio contó con la aprobación del Comité de Ética de la institución. Se siguieron las normas sobre aspectos éticos de la investigación clínica contenidas en la Resolución 008430 de 1993 del Ministerio de Protección Social de la República de Colombia, y se adhirió a los lineamientos de la Declaración de Helsinki, versión 2013, para la investigación en seres humanos. Dado el carácter retrospectivo, no se requirió consentimiento informado.

El manuscrito final se adhirió a las recomendaciones del *Strengthening the Reporting of Observational Studies in Epidemiology* (STROBE) para el reporte de estudios observacionales.

Resultados

Desde enero de 2012 hasta diciembre de 2019, se registraron 448 pacientes potenciales con el código diagnóstico CIE-10 de trombosis venosa portal. Se descartaron 355 debido a la falta de acceso a la información solicitada por el protocolo de investigación o por no cumplir con los criterios de inclusión. En total, se incluyeron 94 historias para el análisis.

El 56 % de los pacientes eran mujeres. La edad promedio fue de 44 ± 15 años, el tiempo promedio de aparición de los síntomas fue de 14 días, el promedio de AST y ALT fue de 44 U/L y 51 U/L, respectivamente, las plaquetas estuvieron en un rango entre 22.000/µL y 713.000/µL.

Tabla 1. Características clínicas y de laboratorio en 94 pacientes con trombosis venosa portal.

Variable	Media ± DE	Mediana RIC	Rango	Valor de referencia
Edad [años]	44 ± 15	45 (30-57)	18-82	-
Tiempo anticonceptivos [días]	363 ± 423	180 (90-727)	90-1095	-
AST	44 ± 74	28 (22-39)	12-660	0-35 U/L
ALT	51 ± 131	28 (21-51)	10-1210	0-45 U/L
Bilirrubina total	1,44 ± 2,7	0,79 (0,5-1,21)	0,2-21	0,1-1,0 mg/dL
Bilirrubina directa	0,79 ± 2	0,34 (0,2-0,51)	0,08-15	0,1-0,3 mg/dL
FA	153 ± 148	114 (83-161)	43-909	30-120 U/L
GGT	109 ± 111	65 (32-159)	10-546	0-30 U/L
Albúmina	3,7 ± 0,7	3,96 (3,45-4,37)	2-4,65	4 a 6 g/dL
Hemoglobina	12,9 ± 2,6	13 (11,5-14,6)	7,3-19,2	12,1-17,2 g/dL
Plaquetas	246.204 ± 155.014	221.000 (127.000-325.000)	22.000-713.000	150.000-450.000/µL
Creatinina	0,83 ± 0,28	0,77 (0,65-0,96)	0,4-2,24	0,59-1,35 mg/dL
Tiempo de trombina	13,3 ± 5,92	12 (11-13)	10-59	10,9 a 12,5 s
INR	1,19 ± 0,58	1,08 (1-1,21)	0,8-5,8	0,9-1,2
Tiempo síntomas [días]	14 ± 25	7 (4-17)	1-180	-
Duración anticoagulación [días]	991 ± 924	700 (315-1715)	10-4380	-
Tiempo a la retrombosis [días]	925 ± 909	720 (217-1020)	2-2800	-

DE: desviación estándar; RIC: rango intercuartílico; AST: aspartato aminotransferasa; ALT: alanina aminotransferasa; FA: fosfata alcalina; GGT: gamma glutamiltransferasa; INR: índice internacional normalizado.

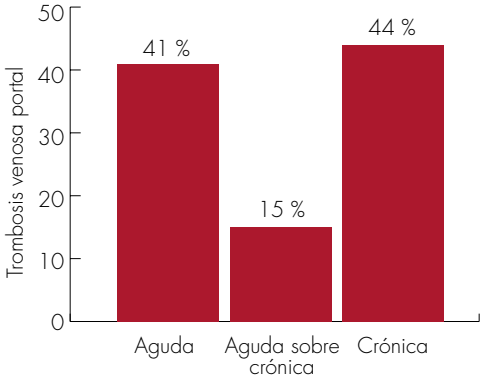

Figura 1. Estado de la trombosis venosa portal al momento del diagnóstico.

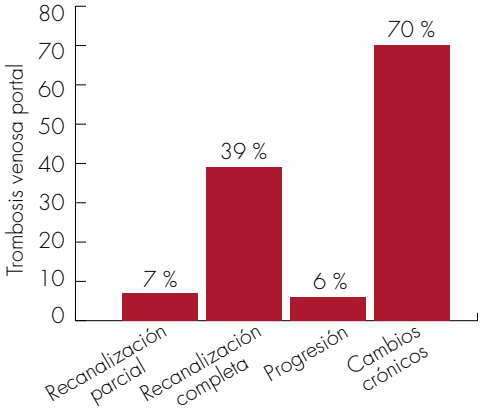

Figura 2. Evolución de la trombosis venosa portal.

Las características clínicas y demográficas completas se detallan en la **tabla 1**.

La presentación de la trombosis portal fue aguda en 39 casos (41 %), trombosis aguda instaurada sobre una crónica en 14 casos (15 %), y crónica en 41 casos (44 %) (**figura 1**).

En 7 casos (7 %) se observó recanalización parcial, en 37 casos (39 %) recanalización completa, y la progresión de la trombosis se documentó en 6 (6 %). El resto permaneció estable en el tiempo o mostró cambios de cronicidad. La trombosis crónica al final del seguimiento se documentó en 66 casos (70 %), que incluyen 55 casos iniciales a los que se les sumaron 11 casos nuevos (**figura 2**). Además, se documentaron 8 trombosis venosas portales asociadas a neoplasias distintas de los tumores primarios del hígado, 5 tumores de estirpe gastrointestinal, 2 de estirpe urinaria y 1 linfoide (**tabla 2**).

Tabla 2. Neoplasias asociadas a trombosis venosa portal.

Tipo de neoplasia	Origen
Adenocarcinoma gástrico infiltrante de células en anillo de sello	Gastrointestinal
GIST	Gastrointestinal
Linfoma folicular	Linfoide
Adenocarcinoma gástrico de tipo intestinal	Gastrointestinal
Carcinoma de células claras riñón	Urinario
Carcinoma urotelial	Urinario
Colangiocarcinoma	Gastrointestinal
Tumor neuroendocrino de páncreas	Gastrointestinal

GIST: tumor del estroma gastrointestinal.

Factores de riesgo trombóticos

De los factores trombóticos adquiridos, se documentó tabaquismo activo en 9 pacientes (10 %), historia personal de trombosis venosa en otros lechos en 7 pacientes (7 %), historia familiar de trombosis venosa profunda en 5 pacientes (5 %), infección intraabdominal en 9 pacientes (10 %), cirugía abdominal reciente en 8 pacientes (8 %), embarazo en 3 mujeres al momento de documentarse la trombosis (3 %), consumo de anticonceptivos en 6 pacientes (6 %), síndrome antifosfolípido

en 6 pacientes (6 %), y neoplasias mieloproliferativas JAK2+ en 17 pacientes (18 %) en toda la serie (figura 3).

De las trombofilias hereditarias, se encontró una mutación en el factor V de Leiden (1 %), 5 deficiencias de proteína C (5 %), 4 deficiencias de proteína S (4 %), 2 deficiencias de antitrombina (2 %).

Características clínicas y diagnósticas

La presentación clínica fue asintomática en 31 pacientes (33 %), dolor abdominal en 58 (62 %), náuseas o vómitos en 25 (26 %), anorexia en 6 (6 %), fiebre en 4 (4 %), diarrea en 2 (2 %), ictericia en 1 (1 %), y pérdida no intencionada de peso en 3 (3 %). En un grupo de pacientes se manifestaron complicaciones derivadas de la hipertensión portal, como ascitis en 3 casos (3 %) y sangrado variceal en 5 casos (5 %). El método diagnóstico utilizado fue la ultrasonografía Doppler en 33 individuos (35 %), tomografía trifásica en 55 (58 %), resonancia magnética en 5 (5 %), y hallazgo operatorio en 1 (1 %). Según la clasificación anatómica de Yerdel, 5 tuvieron un grado I (5 %), 41 un grado II (43 %), 15 un grado III (16 %), y 33 un grado IV (35 %). En 6 individuos se presentó una retrombosis portal, con el tiempo al nuevo evento con una media de 925 días.

Manejo

Respecto a la anticoagulación, 62 pacientes fueron anticoagulados, con una media de manejo de 991 ± 924 días. El tipo de anticoagulación utilizada fue heparina sódica en 1 paciente (2 %), heparina de bajo peso molecular en 17 (27 %), warfarina en 35 (56 %), rivaroxabán en 6 (10 %), y apixabán en 3 (5 %).

Durante el tiempo de seguimiento, 10 pacientes presentaron sangrado secundario al uso de anticoagulalantes. Según la clasificación BARC de sangrado (clasificación creada para evaluar el sangrado secundario a anticoagulación), un paciente presentó un sangrado tipo 1 (10 %), 3 pacientes de tipo 2 (30 %), 3 de tipo 3a (30 %), y 3 de tipo 3b (30 %).

El origen del sangrado se describe en la figura 4.

Complicaciones

Las complicaciones de la trombosis venosa portal fueron la hipertensión portal en 71 casos (75 %). Derivadas de la hipertensión portal se presentaron várices gastroesofágicas con o sin sangrado en 57 casos (61 %) y colangiopatía hipertensiva en 17 casos (18 %); además de pileflebitis en 3 casos (3 %) e isquemia mesentérica en 11 casos (12 %). Al final del seguimiento, 89 pacientes (95 %) estaban vivos y 5 (5 %) fallecieron por causas diferentes a la trombosis venosa portal.

Discusión

El presente estudio representa un registro amplio de la trombosis venosa portal sin cirrosis en la población colombiana. Al evaluar la presentación inicial, se determina que la forma más común es la crónica, eso explica la alta prevalencia de hipertensión portal en este grupo, y va de la mano con la manera silente de manifestarse. Un 33 % de los pacientes fueron asintomáticas y más del 50 % presentaron síntomas inespecíficos, por lo que se convierte en un reto diagnóstico conocer con exactitud el inicio de los síntomas y el tiempo de evolución de la trombosis cuando no está acompañada de cambios crónicos imagenológicos.

A pesar de que en el 39 % de los casos se logró una recanalización completa, al final, el 70 % tenían cambios crónicos. Esto puede explicarse por la carga trombótica:

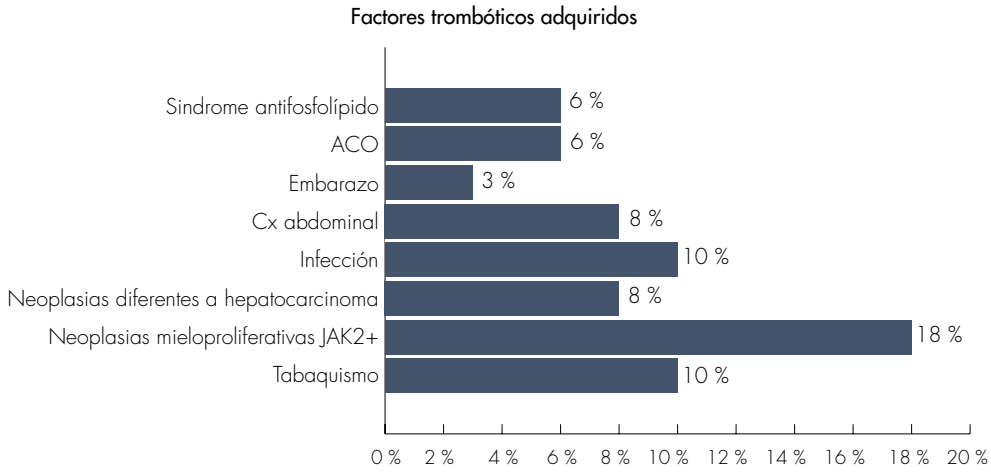

Figura 3. Factores de riesgo trombóticos adquiridos.

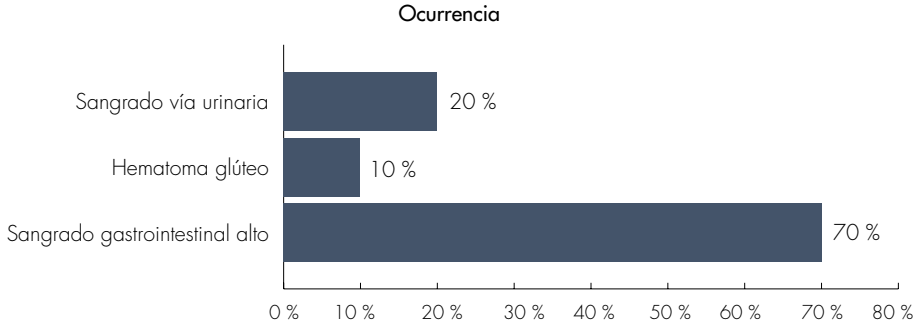

Figura 4. Origen del sangrado asociado a la anticoagulación en 10 pacientes que lo presentaron.

el 40 % presentó una trombosis portal completa con afectación de al menos una de las ramas que la origina. Este hallazgo y la presencia de ascitis son los principales factores pronósticos que predicen la progresión a cronicidad del trombo [6,7]. El tiempo de inicio de la anticoagulación también es un predictor de cronicidad; sin embargo, en la serie se inició tempranamente, por lo que este factor probablemente tuvo poca implicación en los casos que progresaron.

Se considera que la trombosis portal en pacientes sin cirrosis se origina por estados protrombóticos heredados o adquiridos; sin embargo, no se identifica una causa aparente de trombosis en más del 25 % de los pacientes. En esta serie, el 31 % de los pacientes presentó una trombofilia hereditaria y el 64 % una trombofilia adquirida, lo que deja un porcentaje considerable sin algún factor de riesgo identificado para trombosis, lo que va acorde a lo descrito en la literatura.

En un estudio de casi 24.000 autopsias realizadas en Suecia se describieron las condiciones predisponentes más comunes de trombosis portal [8]. Se documentaron neoplasias malignas hepatobiliares en 23 %. En nuestro estudio se documentaron 8 neoplasias diferentes a tumores primario de hígado; de estas, 5 eran de origen gastrointestinal, lo que apoya el riesgo trombótico asociado a aquellos tumores gastrointestinales productores de mucina. La enfermedad abdominal infecciosa o inflamatoria mayor, al igual que en nuestro estudio, se presentó en un 10 % de los casos. Por último, los trastornos mieloproliferativos se presentaron solo en el 3 %, sin embargo, los resultados de nuestro estudio muestran que fue la trombofilia adquirida más común con un 18 % de los casos. A pesar de que estas entidades están asociadas con trombosis de las venas hepáticas, que se manifiesta como el síndrome de Budd Chiari, es perentorio tenerlas en el ojo clínico, especialmente cuando existan otras características en el hemograma que nos hagan sospecharlas, dado el número importante de casos que representados en este estudio.

Dentro de los casos de neoplasias mieloproliferativas, solo la leucemia mieloide crónica presenta la translocación t(9;22). Sin embargo, al descubrir que las mutaciones JAK2 se encuentran en prácticamente todos los pacientes con policitemia vera y aproximadamente en el 50 % de aquellos con trombocitemia esencial o mielofibrosis primaria, se lograron refinar sus criterios diagnósticos. Por esta razón, debemos incluir la mutación JAK2 como parte del algoritmo diagnóstico en pacientes con trombosis venosa portal [9].

El diagnóstico de trombosis aguda de la vena porta incluye imágenes abdominales que demuestren la oclusión parcial o completa en ausencia de los signos radiográficos que sugerirían trombosis crónica, como la transformación cavernosa, y los signos de hipertensión portal como la circulación colateral, la ascitis y la esplenomegalia. Se ha estimado que la sensibilidad de la ecografía es del 89 % al 93 %, con una especificidad del 92 % al 93 %, para diagnosticar trombosis aguda [10]. En nuestra serie, el 35 % de los diagnósticos se realizó a través de ultrasonografía; este valor bajo puede ser explicado en parte por el 33 % de pacientes que fueron asintomáticos y cuyo diagnóstico se hizo de manera incidental, por lo que se les realizó una imagen dinámica por otro tipo de indicación. Una vez que se diagnostica la trombosis venosa portal por ultrasonografía, la tomografía computarizada y la resonancia magnética son obligatorias para evaluar el alcance de la trombosis y permitir un mapeo detallado de las colaterales portosistémicas [11,12].

El manejo de la trombosis portal aguda se basa en la anticoagulación y, cuando es posible identificar una causa, el tratamiento también va encaminado a las condiciones predisponentes. El objetivo de la anticoagulación es evitar la extensión del coágulo y permitir la recanalización, con el fin de evitar el desarrollo de infarto intestinal o hipertensión portal. En los casos donde la trombosis portal es crónica, no está indicada la anticoagulación dada la poca evidencia a favor de la recanalización y disminución en los desenlaces adversos, exceptuando los casos donde exista un factor trombofílico no susceptible de manejo o en casos de trombosis extensa con riesgo de isquemia intestinal [13,14].

Los datos limitados sugieren que es poco probable que los pacientes diagnosticados con trombosis aguda recanalicen espontáneamente su vena porta. Sin embargo, estudios retrospectivos han encontrado que, si los pacientes son tratados con anticoagulación, se produce al menos una recanalización parcial de la vena porta en el 63 %

al 93 % de los pacientes, con recanalización completa en 34 % a 45 % [15,16]. En la nuestra serie, solo el 41 % presentó una trombosis portal aguda aislada, y de estos, casi el 50 % presento algún tipo de recanalización.

En cada uno de los ensayos clínicos pivotales que respaldaron la aprobación de los diferentes anticoagulantes directos para sus indicaciones actuales, los pacientes con pruebas bioquímicas hepáticas anormales, enfermedad hepática activa o cirrosis fueron frecuentemente excluidos; además, los ensayos de fase III para apixabán, dabigatrán, edoxabán y betrixabán excluyeron a todos los pacientes con recuentos de plaquetas inferiores a 100.000 células/µL [17]. Esto podría explicar el poco uso de anticoagulantes orales directos que se documentó y el temor que aún puede existir de prescribirlos en este grupo de pacientes.

La duración de la anticoagulación debe ser, a lo sumo, de seis meses [18], siempre que no existan indicaciones para la anticoagulación a largo plazo, como un factor de riesgo trombótico permanente que no se puede corregir o un trombo que se extiende hacia las venas mesentéricas. Si se produce una recanalización, generalmente ocurre dentro de los seis meses posteriores al inicio de la anticoagulación. Dentro de los resultados obtenidos, la duración de la anticoagulación tuvo una media de 925 días, este tiempo extendido probablemente se debió al 35 % de trombosis portomesentéricas completas, que son las que presentan mayor riesgo de generar isquemias mesentéricas, y al alto porcentaje de trastornos mieloproliferativos crónicos documentados. El número de pacientes con sangrado fue del 16 %; sin embargo, ninguno tuvo complicaciones cardiacas, neurológicas severas o muerte.

Se destacan como fortalezas que se trata de un estudio realizado en un centro de referencia para enfermedades hepáticas y trasplante a nivel nacional, que cuenta con un número grande de pacientes con trombosis venosa portal. Con respecto a la calidad de los datos, los hepatólogos del hospital trabajan en grupo, lo que asegura una alta homogeneidad en sus conceptos y enfoques clínicos.

Este estudio presenta varias limitaciones, las principales son el diseño retrospectivo y monocéntrico, lo cual nos limitó a la descripción de las características y resultados de estos pacientes con un seguimiento a mediano plazo.

Conclusiones

La trombosis venosa portal es una entidad que suele pasar desapercibida, ya que a menudo no presenta síntomas o debuta con síntomas inespecíficos y con una ventana de manejo estrecha para evitar la presencia de cambios crónicos y de hipertensión portal que generan una morbimortalidad importante en las personas. La anticoagulación es efectiva con un porcentaje moderado de recanalización y un riesgo aceptable de sangrado; no obstante, se deben realizar estudios de mayor robustez estadística que evalúen la pertinencia de incluir los estudios de las neoplasias mieloproliferativas de manera rutinaria.

Referencias

1. **Sarin SK, Sollano JD, Chawla YK, Amarapurkar D, Hamid S, Hashizume M, et al.** Consensus on extra-hepatic portal vein obstruction. Liver Int 2006 Jun;26:512-519. https://doi.org/10.1111/j.1478-3231.2006.01269.x.
2. **Loudin M, Ahn J.** Portal vein thrombosis in cirrhosis. J Clin Gastroenterol 2017;51:579-585. https://doi.org/10.1097/MCG.0000000000000834.
3. **Basit SA, Stone CD.** Portal vein thrombosis. Clin Liver Dis 2015;19:199-221. https://doi.org/10.1016/j.cld.2014.09.012.

4. **Qi X, Ren W, De Stefano V, Fan D.** Associations of coagulation factor V Leiden and prothrombin G20210A mutations with Budd-Chiari syndrome and portal vein thrombosis: A systematic review and meta-analysis. Clin Gastroenterol Hepatol 2014;12:1801-1812.e7. https://doi.org/10.1016/j.cgh.2014.04.026.
5. **Sarin SK, Kamath PS, Choudhury A, Maruyama H, Nery FG, Valla DC, et al.** Toward a comprehensive new classification of portal vein thrombosis in patients with cirrhosis. Gastroenterology 2016 Oct;151:574-577.e3. https://doi.org/10.1053/j.gastro.2016.08.033.
6. **Kumar A, Sharma P, Arora A.** Review article: portal vein obstruction – Epidemiology, pathogenesis, natural history, prognosis and treatment. Aliment Pharmacol Ther 2015 Feb;41:276-292. https://doi.org/10.1111/apt.13019.
7. **Intagliata NM, Caldwell SH, Tripodi A.** Diagnosis, development, and treatment of portal vein thrombosis in patients with and without cirrhosis. Gastroenterology 2019 Jun;156:1582-1599.e1. https://doi.org/10.1053/j.gastro.2019.01.265.
8. **Ögren M, Bergqvist D, Björck M, Acosta S, Eriksson H, Sternby NH.** Portal vein thrombosis: Prevalence, patient characteristics and lifetime risk: A population study based on 23,796 consecutive autopsies. World J Gastroenterol 2006;12:2115-2119. https://doi.org/10.3748/wjg.v12.i13.2115.
9. **Qi X, Wu F, He C, Fan D, Han G.** Thrombotic risk factors in Chinese nonmalignant and noncirrhotic patients with portal vein thrombosis: an observational study with a systematic review of the literature. Eur J Gastroenterol Hepatol 2015;27:77-83. https://doi.org/10.1097/MEG.0000000000000221.
10. **Margini C, Berzigotti A.** Portal vein thrombosis: The role of imaging in the clinical setting. Dig Liver Dis 2017;49:113-120. https://doi.org/10.1016/j.dld.2016.11.013.
11. **Hidajat N, Stobbe H, Griesshaber V, Schröder RJ, Vogl TJ, Felix R.** Imaging and radiological interventions of portal vein thrombosis. Acta Radiol 2005;46:336-343. https://doi.org/10.1080/02841850510021157.
12. **Choy G, Zhu A, Hahn PF.** Differentiation of malignant thrombus from bland thrombus of the portal vein in patients with hepatocellular carcinoma: Application of diffusion-weighted MR imaging. Radiology 2010;254:154-162. https://doi.org/10.1148/radiol.09090304.
13. **Primignani M.** Portal vein thrombosis, revisited. Dig Liver Dis 2010;42:163-170. https://doi.org/10.1016/j.dld.2009.08.003.
14. **Battista G, Sandri L, Lai Q, Berloco PB, Rossi M.** Portal vein thrombosis before liver transplant does not alter postoperative patient or graft survival. Exp Clin Transplant 2014;12:238-240. https://doi.org/10.6002/ect.2013.0257.
15. **Plessier A, Darwish-Murad S, Hernandez-Guerra M, Consigny Y, Fabris F, Trebicka J, et al.** Acute portal vein thrombosis unrelated to cirrhosis: A prospective multicenter follow-up study. Hepatology. 2010 Jan;51(1):210-218. https://doi.org/10.1002/hep.23259.
16. **Turnes J, García-Pagán JC, González M, Aracil C, Calleja JL, Ripoll C, et al.** Portal hypertension-related complications after acute portal vein thrombosis: Impact of early anticoagulation. Clin Gastroenterol Hepatol 2008 Dec;6:1412-1417. https://doi.org/10.1016/j.cgh.2008.07.031.
17. **Weinberg EM, Palecki J, Reddy KR.** Direct-acting oral anticoagulants (DOACs) in cirrhosis and cirrhosis-associated portal vein thrombosis. Semin Liver Dis 2019;39:195-208. https://doi.org/10.1055/s-0039-1679934.
18. **European Association for the Study of the Liver (EASL).** EASL Clinical Practice Guidelines: Vascular diseases of the liver. J Hepatol 2016;64:179-202. https://doi.org/10.1016/j.jhep.2015.07.040.

Artículo original

Déficit de micronutrientes en pacientes con cirrosis

Micronutrient deficiencies in patients with cirrhosis

Ismael de Jesús Yepes-Barreto[1], *Luis Ramón Molina-Barrios*[2], *Agustín Safeb Barba-Rojas*[3]

Resumen

Introducción. La deficiencia de vitaminas y micronutrientes es frecuente en los pacientes con cirrosis y parece asociarse a peores desenlaces en la evolución de la enfermedad. El tamizaje sistemático de estas deficiencias no es una práctica extendida en la consulta médica especializada y, por lo tanto, no contamos con datos a nivel local o regional que nos permitan una aproximación más objetiva a este problema. El objetivo de esta investigación es determinar la prevalencia de los déficits de 25-hidroxivitamina D, zinc, magnesio, ácido fólico y vitamina B12 en pacientes con cirrosis, en un centro ambulatorio de atención de primer nivel en el Caribe colombiano. **Metodología.** Se realizó un estudio observacional, retrospectivo. Se obtuvieron los niveles de 25-hidroxivitamina D, zinc, magnesio, ácido fólico y cianocobalamina de las historias clínicas de pacientes con diagnóstico de cirrosis hepática en el período comprendido entre enero de 2021 y septiembre de 2023 en Gastropack SAS. **Resultados.** Se incluyeron un total de 115 pacientes en el análisis, de los cuales el 68,8 % presentó algún tipo de déficit vitamínico o de micronutrientes. El déficit más frecuente fue el de vitamina D, observado en el 64,3 % de los casos, seguido por el déficit de magnesio (7 %), ácido fólico (5,2 %), vitamina B12 (3,5 %) y zinc (0,9 %). **Conclusión.** El déficit de vitaminas y micronutrientes es un hallazgo común en pacientes con cirrosis. La hipovitaminosis D es la más frecuente, identificada tanto en pacientes compensados como descompensados, independientemente de la etiología de la enfermedad hepática.

Palabras clave: cirrosis, vitamina D, magnesio, zinc, deficiencia de ácido fólico.

Abstract

Introduction. Vitamin and micronutrient deficiencies are common in patients with cirrhosis and appear to be associated with worse outcomes in the course of the disease. Systematic screening for these deficiencies is not widely practiced in specialized medical consultations, and, therefore, we lack local or regional data that would allow for a more objective approach to this problem.

[1] Médico, Especialista en Gastroenterología, Especialista en Hepatología, PhD en Ciencias Biomédicas. Profesor Auxiliar, Departamento de Investigaciones, Universidad de Cartagena. Cartagena, Colombia. Email: ismayep@yahoo.com.

[2] Estudiante de Medicina, Pharos Grupo de Investigación en Ciencia, Tecnología y Salud, Universidad de Cartagena. Cartagena, Colombia.

[3] Estudiante de Medicina, Pharos Grupo de Investigación en Ciencia, Tecnología y Salud, Universidad de Cartagena. Cartagena, Colombia.

Conflicto de interés: los autores declaran que no tienen conflicto de interés.
Hepatología 2024;5:195-203. https://doi.org/10.59093/27112330.112.
Asociación Colombiana de Hepatología, 2024.
Recibido el 16 de febrero de 2024; aceptado el 29 de mayo de 2024.

CC BY NC ND

The objective of this research is to determine the prevalence of deficiencies in 25-hydroxyvitamin D, zinc, magnesium, folic acid, and vitamin B12 in patients with cirrhosis at a primary outpatient care center in the Colombian Caribbean. **Methodology.** This is an observational, retrospective study. Levels of 25-hydroxyvitamin D, zinc, magnesium, folic acid, and cyanocobalamin were extracted from the medical records of patients diagnosed with hepatic cirrhosis from January 2021 to September 2023 at Gastropack SAS. **Results.** A total of 115 patients were included in the analysis, of whom 68.8% had some type of vitamin or micronutrient deficiency. The most common deficiency was vitamin D, present in 64.3% of patients, followed by deficiencies in magnesium (7%), folic acid (5.2%), vitamin B12 (3.5%), and zinc (0.9%). **Conclusion.** Vitamin and micronutrient deficiencies are common findings in patients with cirrhosis. Hypovitaminosis D is the most frequently identified deficiency in both compensated and decompensated patients, regardless of the etiology of liver disease.

Keywords: liver cirrhosis, vitamin D, magnesium, zinc, folic acid deficiency.

Introducción

La saciedad temprana, la inapetencia, las náuseas, los vómitos y la disgeusia [1,2], junto con las alteraciones de la absorción en el tracto gastrointestinal [3], la disminución de las reservas corporales y la severidad de la enfermedad hepática, son determinantes clave en el estado nutricional de los pacientes con cirrosis [4]. Como resultado, los déficits de micronutrientes son frecuentes en este grupo de pacientes [5-8] y parecen asociarse con peores desenlaces [9-11]. De igual manera, otras patologías como el sobrecrecimiento bacteriano o la pancreatitis crónica por alcohol pueden coexistir con la cirrosis, afectando la digestión y absorción de las vitaminas liposolubles.

Además, la severidad de la enfermedad hepática puede ocasionar por sí misma alteración del metabolismo de los micronutrientes debido al importante papel que juega en los procesos de almacenamiento y activación de algunos de ellos. La exposición solar favorece la síntesis de la provitamina D3 para posteriormente hidroxilarse en el hígado por el citocromo CYP27B1 y formar la 25-hidroxivitamina D, un paso fundamental previo para la síntesis de la forma activa la 1,25-hidroxivitamina D. Los déficits de vitamina B12 y folato pueden alterar la oxidación de los ácidos grasos a nivel hepático y su metabolismo energético [4,12]. Igualmente, pueden encontrarse niveles altos de cianocobalamina en pacientes con un daño hepático agudo, lo que ocasiona liberación de esta vitamina por la lisis de los hepatocitos y un subsecuente defecto en su aclaramiento por parte del hígado enfermo [13].

El sexo femenino y la raza negra se han asociado a la disminución de vitamina D, y esta a su vez se ha relacionado con el incremento de marcadores de inflamación y el riesgo de descompensación hepática. Sin embargo, aún no es claro si estos niveles son un mero marcador subrogado de la severidad de la enfermedad o si existe una relación fisiopatológica directa [9]. En todo caso, a pesar de que el grado de las deficiencias parece estar asociados a la severidad de la enfermedad, la prevalencia es alta en pacientes con y sin cirrosis [5]. De igual manera, los valores bajos de zinc y magnesio se han relacionado con un incremento de la sarcopenia, fragilidad y defectos en el metabolismo óseo [14,15].

A pesar de su importancia, el tamizaje sistemático de estas deficiencias no es una práctica extendida en la consulta médica especializada de primer nivel en hepatología en nuestro medio y, por lo tanto, no tenemos datos a nivel local o regional que nos permitan tener un abordaje más preciso de este problema. Por consiguiente, el objetivo de este estudio es determinar la prevalencia de los déficits de algunas vitaminas y minerales en pacientes con cirrosis en un centro ambulatorio de atención de primer nivel en el Caribe colombiano.

Metodología

Se realizó un estudio observacional y retrospectivo, en el cual se identificaron todas las historias clínicas con un diagnóstico inequívoco de cirrosis hepática, establecido a través de criterios clínicos, analíticos, imagenológicos o elastográficos. Se incluyeron aquellos pacientes con al menos una determinación de los siguientes marcadores: 25-hidroxivitamina D, zinc, magnesio, ácido fólico y vitamina B12, en el periodo comprendido entre enero de 2021 y septiembre de 2023, en Soluciones Integrales en Gastroenterología y Hepatología (Gastropack SAS), un centro ambulatorio de atención de primer nivel para la consulta de Hepatología.

A partir de las historias clínicas, se recolectaron datos clínicos y sociodemográficos. Para determinar la deficiencia de cada micronutriente, se establecieron los siguientes puntos de corte: vitamina B12 (menor a 200 ng/mL), ácido fólico (menor a 4,4 ng/mL), 25-hidroxivitamina D (menor a 30 ng/mL), magnesio (menor a 1,8 mg/dL) y zinc (menor a 60 µg/dL). Los datos categóricos se presentaron como frecuencias absolutas y relativas (porcentajes), mientras que los datos numéricos se describieron mediante medidas de tendencia central (media) y dispersión (desviación estándar).

El protocolo se realizo siguiendo los lineamientos de la Resolución 8530 de 1993 para la investigación en humanos en Colombia y fue aprobado por el Comité de Ética Institucional de Soluciones Integrales en Gastroenterología y Hepatología SAS.

Resultados

Se incluyeron 115 pacientes para el análisis, de los cuales 68,8 % presentó algún tipo de déficit vitamínico o de micronutrientes. El 58,3 % fueron de sexo femenino y la media de edad fue de 72,5 años (±13,4). La etiología más frecuente de la cirrosis fue la criptogénica (34,8 %), seguida por la esteatosis hepática asociada a disfunción metabólica (MASLD, por sus siglas en inglés) (32,2 %). El 27 % de los pacientes había experimentado al menos un episodio de descompensación previa (ascitis, hemorragia por várices o encefalopatía hepática) y el 56,5 % tenían antecedentes de várices esofágicas. La media de Child-Pugh-Turcotte fue de 5,5 puntos y la de las elastografías hepáticas de 15,3 kPa. Los valores promedio de los micronutrientes fueron los siguientes: vitamina B12 (773 ng/mL ±183,8), ácido fólico (8,06 ng/mL ±7,54), vitamina D (19,05 ng/mL ±10,1), magnesio (2,04 mg/dL ±0,06) y zinc (73,7 µg/dL ±22). Respecto a la vitamina D, se observó que 29 pacientes (39,2 %) presentaban déficit moderado (8 ng/mL a 19 ng/mL) y 45 (60,8 %) un déficit leve (20 ng/mL a 30 ng/mL). Ningún paciente presentó una deficiencia severa (≤7 ng/mL). El resto de las características basales de la muestra pueden consultarse en la **tabla 1**.

El déficit más prevalente fue el de vitamina D, que se presentó en un 64,3 % del total de los pacientes, seguido del magnesio (7 %), ácido fólico (5,2 %), vitamina B12 (3,5 %) y zinc (0,9 %) (**figura 1**). Este patrón de déficits se mantuvo similar en los pacientes sin historia previa de des-

Tabla 1. Características clínicas y sociodemográficas de la población.

Variable	% (n=115)
Etiología	
Criptogénica	34,8 (40)
MASLD	32,2 (37)
VHC	13,9 (16)
HAI	7,8 (9)
CBP	4,3 (5)
Alcohol	4,3 (5)
VHB	2,6 (3)
Várices esofágicas	56,5 (65)
Cirrosis compensada	73 (84)
Edad	72,5 (±13,4)
Child-Pugh puntos, media (±DE)	5,5 (±0,7)
Elastografía	15,3 (±1,62)
Hemoglobina g/dL	12,8 (±0,56)
Plaquetas/µL	192 (±41,01)
Creatinina mg/dL	0,82 (±0,07)
Bilirrubina total mg/dL	2,76 (±3,32)
Albúmina g/dL	4,12 (±0,028)
INR	1,04 (±0,014)
Vitamina B12 ng/mL	773 (±183,8)
Ácido fólico ng/mL	8,06 (±7,54)
Vitamina D ng/mL	19,05 (±10,1)
Magnesio mg/dL	2,04 (±0,063)
Zinc µg/dL	73,7 (±22)
Clasificación Child-Pugh	
A	71,2 (42)
B	20,3 (12)
C	8,5 (5)

MASLD: esteatosis hepática asociada a disfunción metabólica; VHC: virus de la hepatitis C; VHB: virus de la hepatitis B; HAI: hepatitis autoinmune; CBP: colangitis biliar primaria; INR: del inglés, *International Normalized Ratio*. Las variables categóricas son expresadas en forma de % (n) y las numéricas en forma de media (±DE).

compensación, en donde se observó una prevalencia de déficit de vitamina D en el 65,5 % de los participantes, de magnesio en un 6 %, de ácido fólico en 6 %, de vitamina B12 en 4,8 % y de zinc en un 0,9 %.

La caracterización de los pacientes con déficits de vitaminas y minerales pueden observarse en la **tabla 2**.

Discusión

En nuestro estudio el 64,3 % de todos los pacientes y el 65,5 % de aquellos con cirrosis compensada presentaron deficiencia de vitamina D. Otros autores han encontrado hallazgos similares, reportando prevalencias de entre el 60 % y 90 % en pacientes con cirrosis hepática [5,6] y entre un 49 % y 98 % en pacientes con hepatopatía crónica sin cirrosis [5,6]. Estos datos confirman una prevalencia elevada de las alteraciones de vitamina D en pacientes con hepatopatía crónica, independientemente de su estadio y apoyan las recomendaciones para tamizar y suplementar a los pacientes con déficits clínicamente significativos. Aunque la etiología más frecuente en estos pacientes fue la MASLD, también se encontró hipovitaminosis D en pacientes con hepatitis C, hepatitis B y con enfermedades colestásicas.

No es de extrañar que la etiología más frecuente en los pacientes con niveles disminuidos de vitamina D de nuestro estudio sea la MASLD, teniendo en cuenta que a menudo estas dos entidades coexisten y que ambas comparten factores de riesgo comunes. A pesar de que se ha observado una mejoría de la bioquímica con la suplementación de vitamina D [16,17], no se ha encontrado una asociación sólida entre los niveles de vitamina D y la severidad histológica en pacientes con MASLD [18], que apoye la suplementación como estrategia terapéutica, con el objetivo de ralentizar la progresión de la enfermedad hepática.

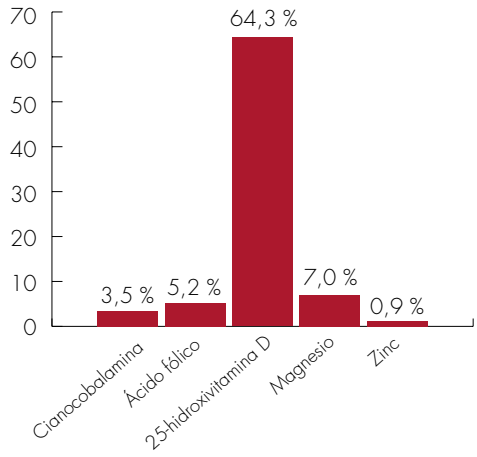

Figura 1. Déficit de vitaminas y minerales.

Por otra parte, dos metaanálisis realizados con 18 estudios que incluyeron más de 10.800 pacientes con hepatitis C crónica, identificaron de forma consistente la deficiencia de vitamina D como un factor de riesgo para fibrosis avanzada (F3/F4) en esta población. Adicionalmente, se ha asociado la hipovitaminosis D con una menor probabilidad de alcanzar la respuesta virológica sostenida después del tratamiento antiviral, pero los resultados son contradictorios [19,20].

Nuestros resultados apoyan el cuerpo de evidencia disponible que señala que el déficit de vitamina D puede presentarse independientemente de la etiología y el estadio de la enfermedad; sin embargo, no podemos desestimar el hecho que este estudio recopiló información en un periodo de tiempo en el que las personas con enfermedades crónicas tuvieron restricciones para la libre circulación por la pandemia COVID-19, lo que ha podido disminuir la exposición al sol y los niveles plasmáticos de vitamina D en todo este grupo de pacientes.

Una revisión sistemática reciente, que incluyo un total de 12 estudios y 945 participantes, no encontró un efecto beneficioso de la reposición de vitamina D en pacientes con cirrosis de diferentes etiologías; sin embargo, los ensayos clínicos incluidos, estimaron el efecto de la suplementación sobre la mortalidad general, mortalidad relacionada con la enfermedad hepática y la presencia de efectos adversos serios, lo que ha podido excluir algunos otros efectos beneficiosos extrahepáticos como, por ejemplo, sobre el metabolismo óseo [21].

Una de las principales complicaciones de la deficiencia de vitamina D es la osteodistrofia hepática, que se refiere específicamente a la enfermedad ósea relacionada con la cirrosis, y que se caracteriza por la presencia de osteopenia y osteoporosis. La patogenia de la osteodistrofia es multifactorial y aún no se comprende en su totalidad, se caracteriza por reducción de los marcadores de formación ósea como resultado de una alteración del funcionamiento de los osteoblastos [22]. La prevalencia de osteoporosis varía entre el 20 % a 60 % de los pacientes con cirrosis y el riesgo de fracturas patológicas es el doble al compararlos con controles sanos de su misma edad [23].

A pesar de la falta de evidencia contundente sobre los beneficios de la suplementación de vitamina D en los pacientes con cirrosis, se recomienda la suplementación oral cuando los niveles descienden por debajo de 20 ng/mL hasta alcanzar los 30 ng/mL [24], especialmente en aquellos pacientes con enfermedades colestásicas, en las cuales la disminución de la absorción de vitaminas liposolubles puede empeorar el déficit.

Los déficits de vitaminas hidrosolubles como las vitaminas B12 y el ácido fólico también se presentan en pacientes con enfermedad hepática crónica, estas pueden desarrollarse rápidamente por disminución progresiva

Tabla 2. Caracterización de los pacientes con deficiencias de micronutrientes.

Variable	Déficit de vitamina B12	Déficit de vitamina D	Déficit de ácido fólico	Déficit de magnesio
Sexo femenino, % (n)	25 (1)	62,2 (46)	100 (6)	75 (6)
Edad, media (± DE)	71 (±19,6)	68,52 (±10,70)	68,1 (±11,05)	74,5 (± 5,47)
Etiología, % (n)				
MASLD	25 (1)	31,1 (23)	0	37,5 (3)
VHC	25 (1)	17,6 (13)	50 (3)	0
VHB	0	1,4 (1)	0	0
HAI	0	8,1 (6)	16,7 (1)	12,5 (1)
CBP	25 (1)	6,8 (5)	0	0
Alcohol	0	4,1 (3)	16,7 (1)	0
Otras	25 (1)	31,1 (23)	16,7 (1)	50 (4)
Várices	21 (1)	59,5 (44)	66,7 (4)	87,5 (7)
Cirrosis descompensada	0	25,7 (19)	16,7 (1)	37,5 (3)
Elastografía	16,6 (±3,39)	19,39 (±12,34)	12,06 (±4,68)	26,7 (±15,19)
Hemoglobina g/dL	13,5 (±1,66)	13,1 (±1,55)	13,1 (±0,72)	12,7 (±1,04)
Plaquetas/µL	138,5(±61,9)	151,7 (±114,4)	166,8 (±83,06)	265 (±152)
Creatinina mg/dL	1,26 (±0,86)	0,84 (±0,48)	0,82 (±0,21)	0,73 (±0,35)
Bilirrubina total mg/dL	0,98 (±0,39)	1,30 (±1,00)	0,64 (±0,25)	0,93 (±0,38)
Albúmina g/dL	3,99 (±0,22)	3,74 (±0,56)	4,1 (±0,44)	3,35 (±0,89)
INR	0,99 (±0,26)	1,14 (±0,16)	1,09 (±0,09)	1,17 (±0,11)

MASLD: esteatosis hepática asociada a disfunción metabólica; VHC: virus de la hepatitis C; VHB: virus de la hepatitis B; HAI: hepatitis autoinmune; CBP: colangitis biliar primaria; INR: del inglés, *International Normalized Ratio*. Las variables categóricas son expresadas en forma de % (n) y las numéricas en forma de media (±DE).

del almacenamiento hepático a medida que la enfermedad avanza [25]. En cualquier caso, la información sobre su prevalencia y las indicaciones de suplementación es escasa, aunque debido al costo del tratamiento y la ausencia de efectos secundarios serios, parece razonable realizar ciclos de tratamientos cortos de vitaminas hidrosolubles de forma empírica en pacientes con enfermedad hepática descompensada [24].

En nuestra población, el número de pacientes con disminución de los niveles plasmático de ácido fólico y cianocobalamina fue bajo, este hallazgo es congruente con el alto número de sujetos sin historia de descompensación en nuestra muestra, que estuvo compuesta en su mayoría por pacientes compensados.

Los pacientes con cirrosis presentan niveles de magnesio bajos al compararlo con individuos sanos. En India un estudio que comparó los niveles de magnesio entre controles sanos y pacientes con cirrosis compensada y descompensada encontró

diferencias significativas entre los pacientes cirróticos y los controles (1,4 mg/dL frente a 2,5 mg/dL), pero no entre aquellos con enfermedad compensada y descompensada [26]. La concentración media de nuestra población fue de 2 mg/dL, inferior a la observada en los controles y similar a aquella reportada en otras poblaciones de pacientes cirróticos, aunque solamente un 7 % de los pacientes se identificaron con esta deficiencia. Un estudio realizado en pacientes que se encontraban en lista de trasplante observó que estos captaban aproximadamente 4 veces más magnesio después de una infusión de 30 mmol de SO_4Mg cuando se compararon son sujetos sanos, señalando una importante disminución de los depósitos en estos individuos [8], que debería ser tenida en cuenta previa a la realización del trasplante. Sin embargo, aunque la deficiencia de magnesio se ha relacionado por múltiples vías con la progresión de la enfermedad, no existe evidencia que apoye su suplementación de forma sistemática en los pacientes con cirrosis [14].

La deficiencia de zinc es común en muchos tipos de hepatopatía crónica [7], su excreción después de una sobrecarga intravenosa de sulfato de zinc es mucho menor en pacientes con cirrosis hepática que en sujetos sanos y adicionalmente los primeros pierden más rápidamente los depósitos después de la infusión, señalando un déficit de los depósitos en estos pacientes [7]. Un ensayo clínico doble ciego, randomizado y controlado con placebo encontró que suplementar con zinc a estos pacientes puede mejorar la progresión de la enfermedad y la función hepática [27]. Sin embargo, estos resultados no se han generalizado debido a evidencia contradictoria disponible en la literatura [28]. Un metaanálisis que evaluó la suplementación con zinc para el tratamiento de la encefalopatía hepática encontró una mejora en las pruebas psicométricas en pacientes con grados leves de encefalopatía que fueron sometidos a la suplementación más la terapia estándar [29]. La deficiencia de zinc se ha estimado en 84 % de los pacientes en lista activa de trasplante, asociándose a valores bajos de albúmina y puntuaciones elevadas en el MELD-Na [15]. Estos resultados han sido confirmados en otros estudios, donde la prevalencia de la deficiencia puede variar entre el 79 % al 88 % y se asocia también a marcadores de progresión de la enfermedad como la hipoalbuminemia y las puntuaciones del Child-Pugh [30].

En nuestro estudio, solo un paciente (0,9 %) presentó deficiencia de zinc, convirtiéndola en la deficiencia menos frecuente de todas. Sin embargo, esta prevalencia sigue siendo mucho más baja que la reportada en otros estudios, esta diferencia probablemente este en relación con el hecho que la gran mayoría de nuestros pacientes se encontraba compensados y estables, donde usualmente se han reportado prevalencias más altas corresponden a centro de trasplantes o de mayor complejidad donde se atienden pacientes con hepatopatía más avanzada [29].

Conclusión

El déficit de micronutrientes es un hallazgo común en pacientes con cirrosis. La hipovitaminosis D surge como un problema de salud significativo en pacientes con cirrosis, afectando tanto a aquellos en etapas compensadas como descompensadas. Aunque se requieren más estudios para establecer las guías terapéuticas definitivas, la identificación y corrección de estos déficits nutricionales podrían mejorar la calidad de vida y el pronóstico de estos pacientes. Es fundamental que los profesionales de la salud sean conscientes de esta problemática y realicen una evaluación nutricional integral en todos los pacientes con enfermedad hepática crónica.

Referencias

1. **Ferreira LG, Ferreira-Martins AI, Cunha CE, Anastacio LR, Lima AS, Correia MI.** Negative energy balance secondary to inadequate dietary intake of patients on the waiting list for liver transplantation. Nutrition 2013;29:1252-1258. https://doi.org/10.1016/j.nut.2013.03.003.
2. **Traub J, Reiss L, Aliwa B, Stadlbauer V.** Malnutrition in patients with liver cirrhosis. Nutrients 2021;13:571. https://doi.org/10.3390/nu13020571.
3. **Romiti A, Merli M, Martorano M, Parrilli G, Martino F, Riggio O, et al.** Malabsorption and nutritional abnormalities in patients with liver cirrhosis. Ital J Gastroenterol 1990;22:118-123.
4. **Loguercio C, De Girolamo V, Federico A, Feng SL, Crafa E, Cataldi V, et al.** Relationship of blood trace elements to liver damage, nutritional status, and oxidative stress in chronic nonalcoholic liver disease. Biol Trace Elem Res 2001;81:245-254. https://doi.org/10.1385/BTER:81:3:245.
5. **Arteh J, Narra S, Nair S.** Prevalence of vitamin D deficiency in chronic liver disease. Dig Dis Sci 2010;55:2624-2628. https://doi.org/10.1007/s10620-009-1069-9.
6. **Fisher L, Fisher A.** Vitamin D and parathyroid hormone in outpatients with noncholestatic chronic liver disease. Clin Gastroenterol Hepatol 2007;5:513-520. https://doi.org/10.1016/j.cgh.2006.10.015.
7. **Gil-Extremera B, Maldonado-Martin A, Ruiz-Martinez M, Cantero-Hinojosa J, Diez-Ruiz A, Rodrigo-Moreno MD.** Zinc and liver cirrhosis. Acta Gastroenterol Belg 1990;53:292-298.
8. **Koivisto M, Valta P, Hockerstedt K, Lindgren L.** Magnesium depletion in chronic terminal liver cirrhosis. Clin Transplant 2002;16:325-328. https://doi.org/10.1034/j.1399-0012.2002.01141.X.
9. **Paternostro R, Wagner D, Reiberger T, Mandorfer M, Schwarzer R, Ferlitsch M, et al.** Low 25-OH-vitamin D levels reflect hepatic dysfunction and are associated with mortality in patients with liver cirrhosis. Wien Klin Wochenschr 2017;129:8-15. https://doi.org/10.1007/s00508-016-1127-1.
10. **Stokes CS, Krawczyk M, Reichel C, Lammert F, Grunhage F.** Vitamin D deficiency is associated with mortality in patients with advanced liver cirrhosis. Eur J Clin Invest 2014;44:176-183. https://doi.org/10.1111/eci.12145.
11. **Matsuoka S, Matsumura H, Nakamura H, Oshiro S, Arakawa Y, Hayashi J, et al.** Zinc supplementation improves the outcome of chronic hepatitis C and liver cirrhosis. J Clin Biochem Nutr 2009;45:292-303.
12. **Guéant JL, Caillerez-Fofou M, Battaglia-Hsu S, Alberto JM, Freund JN, Dulluc I, et al.** Molecular and cellular effects of vitamin B12 in brain, myocardium and liver through its role as co-factor of methionine synthase. Biochimie 2013 May;95:1033-1040. https://doi.org/10.1016/j.biochi.2013.01.020.
13. **Ermens AA, Vlasveld LT, Lindemans J.** Significance of elevated cobalamin (vitamin B12) levels in blood. Clin Biochem 2003;36:585-590. https://doi.org/10.1016/j.clinbiochem.2003.08.004.
14. **Liu M, Yang H, Mao Y.** Magnesium and liver disease. Ann Transl Med 2019;7:578. https://doi.org/10.21037/atm.2019.09.70.
15. **Teriaky A, Mosli M, Chandok N, Al-Judaibi B, Marotta P, Qumosani K.** Prevalence of fat-soluble vitamin (A, D, and E) and zinc deficiency in patients with cirrhosis being assessed for liver transplantation. Acta Gastroenterol Belg 2017;80:237-241.
16. **Rezaei S, Tabrizi R, Nowrouzi-Sohrabi P, Jalali M, Shabani-Borujeni M, Modaresi S, et al.** The effects of vitamin D supplementation on anthropometric and biochemical indices in patients with non-alcoholic fatty liver disease: A systematic review and meta-analysis. Front Pharmacol 2021;12:732496. https://doi.org/10.3389/fphar.2021.732496.
17. **Guo XF, Wang C, Yang T, Li S, Li KL, Li D.** Vitamin D and non-alcoholic fatty liver disease: a meta-analysis of randomized controlled trials. Food Funct. 2020;11:7389-7399. https://doi.org/10.1039/D0FO01095B.
18. **Jaruvongvanich V, Ahuja W, Sanguankeo A, Wijarnpreecha K, Upala S.** Vitamin D and histologic severity of nonalcoholic fatty liver disease: A systematic review and meta-analysis. Dig Liver Dis 2017;49:618-622. https://doi.org/10.1016/j.dld.2017.02.003.

19. **Kitson MT, Sarrazin C, Toniutto P, Eslick GD, Roberts SK.** Vitamin D level and sustained virologic response to interferon-based antiviral therapy in chronic hepatitis C: a systematic review and meta-analysis. J Hepatol 2014;61:1247-1252. https://doi.org/10.1016/j.jhep.2014.08.004.
20. **Udomsinprasert W, Jittikoon J, Sukkho S, Pojarassangkul N, Sangroongruangsri S, Chaikledkaew U.** Decreased circulating vitamin D reflects adverse outcomes of hepatitis C virus infection: A systematic review and meta-analysis. J Infect 2020;81:585-599. https://doi.org/10.1016/j.jinf.2020.06.025.
21. **Bjelakovic M, Nikolova D, Bjelakovic G, Gluud C.** Vitamin D supplementation for chronic liver diseases in adults. Cochrane Database Syst Rev 2021;8:CD011564. https://doi.org/10.1002/14651858.CD011564.pub2.
22. **Crawford BA, Kam C, Donaghy AJ, McCaughan GW.** The heterogeneity of bone disease in cirrhosis: a multivariate analysis. Osteoporos Int. 2003;14:987-994. https://doi.org/10.1007/s00198-003-1495-z.
23. **Leslie WD, Bernstein CN, Leboff MS.** AGA technical review on osteoporosis in hepatic disorders. Gastroenterology 2003;125:941-966. https://doi.org/10.1016/s0016-5085(03)01062-x.
24. **European Association for the Study of the Liver (EASL).** EASL Clinical Practice Guidelines on nutrition in chronic liver disease. J Hepatol 2019;70:172-193. https://doi.org/10.1016/j.jhep.2018.06.024.
25. **Bemeur C, Butterworth RF.** Nutrition in the management of cirrhosis and its neurological complications. J Clin Exp Hepatol 2014;4:141-150. https://doi.org/10.1016/j.jceh.2013.05.008.
26. **Kar K, Dasgupta A, Vijaya Bhaskar M, Sudhakar K.** Alteration of micronutrient status in compensated and decompensated liver cirrhosis. Indian J Clin Biochem 2014;29:232-237. https://doi.org/10.1007/s12291-013-0349-5.
27. **Somi MH, Rezaeifar P, Ostad Rahimi A, Moshrefi B.** Effects of low dose zinc supplementation on biochemical markers in non-alcoholic cirrhosis: a randomized clinical trial. Arch Iran Med 2012;15:472-476.
28. **Bresci G, Parisi G, Banti S.** Management of hepatic encephalopathy with oral zinc supplementation: a long-term treatment. Eur J Med 1993;2:414-416.
29. **Shen YC, Chang YH, Fang CJ, Lin YS.** Zinc supplementation in patients with cirrhosis and hepatic encephalopathy: a systematic review and meta-analysis. Nutr J 2019;18:34. https://doi.org/10.1186/s12937-019-0461-3.
30. **Katayama K, Kawaguchi T, Shiraishi K, Ito T, Suzuki K, Koreeda C, et al.** The prevalence and implication of zinc deficiency in patients with chronic liver disease. J Clin Med Res 2018;10:437-444. https://doi.org/10.14740/jocmr3374w.

Artículo original

Intervenciones y desenlaces clínicos en pacientes excluidos de la evaluación pretrasplante hepático en un centro de referencia

Interventions and clinical outcomes in patients excluded from liver transplant evaluation at a referral center

Margarita Gutiérrez-Morantes[1], María Alejandra Amaya-Pérez[2], Martín Garzón-Olarte[3], Fabiola Villalba-Fernández[4], Yaneth Méndez-Ríos[5], Oscar Beltrán-Galvis[6], Geovanny Hernández-Cely[7], Diana Carolina Salinas-Gómez[8], María Cristina Torres-Caro[9], Adriana Varón-Puerta[10]

Resumen

Introducción. El trasplante hepático es el tratamiento de elección para pacientes con enfermedades hepáticas en estadio terminal de cualquier etiología. El éxito de la intervención depende de la adecuada selección del donante y del receptor. Los determinantes biopsicosociales influyen en la tasa de complicaciones y mortalidad postrasplante. El objetivo de este artículo es identificar las intervenciones y los desenlaces clínicos en pacientes con indicación de trasplante hepático que fueron excluidos de la evaluación pretrasplante por los departamentos de Psico-

[1] Médica, Especialista en Medicina Interna, Especialista en Gastroenterología y Endoscopia Digestiva, Fundación Cardioinfantil-La Cardio. Bogotá, Colombia. E-mail: margarita.gutierrez1@gmail.com.

[2] Médica, Especialista en Medicina Interna, Especialista en Gastroenterología, Fundación Cardioinfantil-La Cardio. Bogotá, Colombia.

[3] Médico, Especialista en Medicina Interna, Especialista en Gastroenterología y Hepatología, Fundación Cardioinfantil-La Cardio. Bogotá, Colombia.

[4] Trabajadora Social, Servicio de Hepatología y Trasplante Hepático, Fundación Cardioinfantil-La Cardio. Bogotá, Colombia.

[5] Psicóloga, Especialista en Psicología Clínica, Área de Hepatología y Trasplante Hepático, Fundación Cardioinfantil-La Cardio. Bogotá, Colombia.

[6] Médico, Especialista en Medicina Interna, Especialista en Gastroenterología y Hepatología, Fundación Cardioinfantil-La Cardio. Bogotá, Colombia.

[7] Médico, Especialista en Hepatología, Fundación Cardioinfantil-La Cardio. Bogotá, Colombia.

[8] Médica, Especialista en Medicina Interna, Especialista en Gastroenterología, Fundación Cardioinfantil-La Cardio. Bogotá, Colombia.

[9] Médica, Especialista en Medicina Interna, Especialista en Hepatología, Fundación Cardioinfantil-La Cardio. Bogotá, Colombia.

[10] Médica, Especialista en Medicina Interna, Especialista en Gastroenterología y Hepatología. Jefe Servicio de Hepatología, Fundación Cardioinfantil-La Cardio. Bogotá, Colombia.

Conflicto de interés: los autores declaran que no tienen conflicto de interés.
Hepatología 2024;5:204-210. https://doi.org/10.59093/27112330.122.
Asociación Colombiana de Hepatología, 2024.
Recibido el 22 de junio de 2024; aceptado el 5 de agosto de 2024.

logía y Trabajo Social entre enero de 2019 y diciembre de 2021 en un centro de referencia de trasplante hepático en Bogotá. **Metodología.** Estudio de corte transversal retrospectivo en pacientes mayores de edad con indicación clínica de trasplante hepático que no fueron aptos para evaluación pretrasplante durante la valoración de trabajo social y psicología entre enero de 2019 y diciembre de 2021. **Resultados.** Se identificaron inicialmente 565 candidatos para evaluación pretrasplante de hígado. De estos, 122 pacientes evaluados por los departamentos de Psicología y Trabajo Social no fueron considerados aptos para continuar con la evaluación, y se incluyeron en el estudio. De este grupo, el 58,2 % (n=71) eran hombres, el 77 % (n=94) estaban afiliados al régimen contributivo, y el 38,5 % (n=47) tenían educación primaria como nivel máximo alcanzado. Además, el 34,4 % (n=42) se encontraban desempleados, con una mediana de ingresos mensuales de $1.000.000 COP (RIC $800.000-$1.950.000). Un total de 32,5 % (n=37) de estos pacientes lograron ser incluidos en el estudio pretrasplante después de recibir alguna intervención. Se observaron diferencias significativas en la activación de la red familiar extensa entre el grupo de pacientes incluidos y no incluidos en el estudio pretrasplante (48,6 % vs 0,0 %). **Conclusión.** Las intervenciones realizadas por el grupo de soporte multidisciplinario de trasplante permiten aumentar el acceso a la evaluación pretrasplante, el ingreso a la lista de espera y el trasplante de pacientes inicialmente no aptos por diferentes causales modificables con estas herramientas.

Palabras clave: trasplante hepático, evaluación pretrasplante, desenlaces clínicos, psicología, trabajo social, complicaciones postrasplantes.

Abstract

Introduction. Liver transplantation is the treatment of choice for patients with end-stage liver disease of any etiology. The success of the intervention depends on the appropriate selection of both the donor and recipient. Biopsychosocial determinants influence the rate of complications and post-transplant mortality. The objective of this article is to identify interventions and clinical outcomes in patients indicated for liver transplantation who were excluded from pre-transplant evaluation by the psychology and social work departments between January 2019 and December 2021 at a liver transplant referral center in Bogotá. **Methodology.** This is a cross-sectional retrospective study conducted on adult patients clinically indicated for liver transplantation who were deemed ineligible for pre-transplant evaluation during the social work and psychology assessments between January 2019 and December 2021. **Results.** Initially, 565 candidates for liver pre-transplant evaluation were identified. Among these, 122 patients evaluated by the Psychology and Social Work departments were not deemed suitable to proceed with evaluation and were included in the study. Of this group, 58.2% (n=71) were male, 77% (n=94) were affiliated with the contributory regime, and 38.5% (n=47) had only completed primary education. Additionally, 34.4% (n=42) were unemployed, with a median monthly income of $1,000,000 COP (IQR $800,000-$1,950,000). A total of 32.5% (n=37) of these patients were eventually included in the pre-transplant study after receiving some form of intervention. Significant differences were observed in the activation of extended family networks between the group of patients included and not included in the pre-transplant study (48.6% vs 0.0%). **Conclusion.** Interventions conducted by the multidisciplinary transplant support team increase access to pre-transplant evaluation, waiting list inclusion, and transplantation for initially ineligible patients due to various modifiable causes addressed by these tools.

Keywords: hepatic transplantation, preoperative evaluation, clinical outcomes, psychology, social work, postoperative complications.

Introducción

El trasplante hepático es el tratamiento de elección para pacientes con enfermedades hepáticas crónicas en estado terminal, alteración de la calidad de vida relacionada con su condición de salud, falla hepática aguda fulminante o hepatocarcinoma [1]. La sobrevida de los pacientes ha aumentado hasta un 96 % al primer año y 71 % a los diez años postrasplante [1]. La correcta selección del paciente es un eje fundamental en la evaluación pretrasplante que favorece el éxito del procedimiento [2]. La evaluación pretrasplante es una intervención multidisciplinaria que incluye valoración médica, social, psicológica y nutricional, en búsqueda de comorbilidades médicas y biopsicosociales que impidan el trasplante hepático o que pongan en riesgo la adherencia al tratamiento, la entrega de medicamentos por trámites administrativos, y condiciones de vivienda y salubridad óptimas que minimicen la posibilidad de pérdida del injerto [2,3].

La evaluación pretrasplante hepático incluye una evaluación psicosocial cuyo objetivo es establecer si el paciente tiene alguna condición que podría afectar negativamente el proceso del trasplante y postrasplante, y con esto, evitar que se ponga en riesgo el injerto y la vida del paciente. Se ha demostrado la correlación entre mortalidad, desenlaces médicos postrasplante y algunos parámetros psicosociales [4-6]. Algunas contraindicaciones psicosociales incluyen un sistema de apoyo social inadecuado, consumo activo de sustancias psicoactivas, abuso o dependencia activa de alcohol, síntomas psicóticos o maníacos actuales que pueden afectar la adherencia al tratamiento, ideación suicida, no adherencia al tratamiento y no deseo de ser trasplantado, entre otros [5].

El objetivo del presente estudio es identificar las intervenciones y desenlaces clínicos en pacientes excluidos de la evaluación pretrasplante por psicología y trabajo social, en pacientes con indicación clínica de trasplante hepático.

Metodología

Estudio observacional retrospectivo realizado en un centro de referencia de hepatología y trasplante hepático en la ciudad de Bogotá entre enero de 2019 y diciembre de 2021. Fueron elegidos los pacientes mayores de 18 años con indicación clínica de trasplante hepático que fueron excluidos de la evaluación pretrasplante por la valoración multidisciplinaria de trabajo social y psicología. Se describieron las características sociodemográficas y clínicas de la población en estudio, el tiempo transcurrido entre la indicación de la evaluación pretrasplante y el ingreso a la lista de espera, la tasa de complicaciones, así como la mortalidad e ingresos hospitalarios por descompensaciones de la enfermedad hepática en los pacientes que no lograron acceso al estudio pretrasplante, y el porcentaje de pacientes que inicialmente fueron excluidos de la evaluación pretrasplante, pero que posteriormente pudieron ingresar a la evaluación gracias a las intervenciones realizadas.

Se realizó el correspondiente análisis estadístico en el programa SPSS (Statistical Package for the Social Sciences, Chicago, Illinois) versión 26.0, con licencia para la Universidad del Rosario. Se efectuó un análisis univariado en el cual se describieron las variables cualitativas mediante frecuencias y porcentajes. Las variables cuantitativas se analizaron mediante los tests de normalidad Kolmogorov-Smirnov o Shapiro-Wilk y fueron descritas como promedios y desviaciones estándar, o medianas y rangos intercuartílicos, dependiendo de su distribución.

Resultados

Entre 2019 y 2021, 565 pacientes con indicación de trasplante hepático fueron evaluados por psicología y trabajo social, de los cuales 443 (78,4 %) fueron aptos para evaluación pretrasplante. Del total de pacientes evaluados con indicación clínica de trasplante hepático, 122 (21,6 %) no fueron inicialmente aptos para la evaluación pretrasplante en este estudio. De estos, el 58,2 % (n=71) eran hombres, con una edad media de 54,2 años (DE 12,1 años). La mayoría de estos pacientes (77 %, n=94) pertenecían al régimen contributivo del sistema de seguridad social, el 32,8 % (n=40) tenía una tipología familiar extensa y el 38,5 % (n=47) tenía educación básica primaria. Además, el 34,4 % (n=42) estaban desempleados, el 82,8 % (n=101) vivían en convivencia familiar y el 46,7 % (n=57) residían en Bogotá. La media de ingresos mensuales fue de $1.000.000 de pesos colombianos (208 USD) (RIC $800.000-$1.950.000, equivalente a aproximadamente 166-406 USD). Las problemáticas identificadas para no ingreso a la lista de espera fueron: dificultades administrativas, falta de red de apoyo, problemas de adherencia, alcoholismo, condiciones habitacionales y decisión frente al estudio. Se encontró más de una problemática en cada caso en el 55 % (n=68) de los pacientes.

En el seguimiento de los pacientes, el 46,2 % (n=55) requirió hospitalización por descompensación de su enfermedad hepática y el 43 % (n=49) falleció durante el seguimiento. De estos, el 66,7 % (n=10) falleció por etiología infecciosa y el 20 % (n=3) por infección por SARS-CoV-2. De los pacientes no aptos para evaluación pretrasplante, 45 (36,8 %) recibieron alguna intervención por el equipo multidisciplinario y, de ellos, el 82,2 % (n=37) fueron incluidos en el estudio pretrasplante. El tiempo promedio de ingreso a la lista de espera posterior al seguimiento por trabajo social fue de 295 días. Entre las intervenciones realizadas, las más frecuentes fueron la activación de la red familiar extensa en el 40 % (n=18) y la mejora de la adherencia en el 44,4 % (n=20). La activación de la red familiar extensa fue la única intervención que mostró diferencias en la frecuencia entre el grupo de incluidos y de no incluidos en el estudio pretrasplante (48,6 % vs 0,0 %) (**tabla 1**).

De los pacientes incluidos en estudio pretrasplante, 21 (56,7%) fueron colocados en lista de espera para trasplante hepático. De estos, 11 (52,3%) recibieron un trasplante hepático durante el período del estudio. De los 10 pacientes restantes (47,7 %), 5 (50,0 %) fallecieron durante el seguimiento y 4 (40 %) permanecen en lista de espera.

Discusión

El trasplante hepático se ha convertido en la mejor opción de tratamiento para pacientes con enfermedades hepáticas de diferentes etiologías, permitiendo aumentar la sobrevida hasta un 96 % a 1 año y un 71 % a 10 años postrasplante [1]. A pesar de la adecuada indicación clínica, un grupo de pacientes no cumple con las condiciones psicosociales, demográficas y administrativas para ser incluidos en la evaluación pretrasplante, ingresar a la lista de espera y, finalmente, recibir un trasplante hepático [7]. Estos determinantes tienen un impacto especial en el continuo salud-enfermedad, y se ha demostrado que influyen en el acceso y éxito del trasplante hepático [3,7].

En este estudio, realizado en un centro especializado en trasplante hepático, se evaluaron las intervenciones y los desenlaces clínicos en pacientes excluidos de la evaluación pretrasplante. La mayoría de estos pacientes eran hombres, representando el 52,8 %, con una edad promedio de 54,2 años. La cirrosis por

Tabla 1. Relación entre las intervenciones y la inclusión al estudio pretrasplante.

Variables	Categorías	Inclusión al estudio pretrasplante posterior a la exclusión inicial			
		No		Sí	
		Frecuencia absoluta	Frecuencia relativa	Frecuencia absoluta	Frecuencia relativa
Cambio de vivienda	No	7	87,5 %	35	94,6 %
	Sí	1	12,5 %	2	5,4 %
	Total	8	100,0 %	37	100,0 %
Cambio de asegurador	No	5	62,5 %	29	78,4 %
	Sí	3	37,5 %	8	21,6 %
	Total	8	100,0 %	37	100,0 %
Activación de red familiar extensa	No	8	100,0 %	19	51,4 %
	Sí	0	0,0 %	18	48,6 %
	Total	8	100,0 %	37	100,0 %
Gestión de trámites de EPS	No	8	100,0 %	35	94,6 %
	Sí	0	0,0 %	2	5,4 %
	Total	8	100,0 %	37	100,0 %
Adquisición de cuidador	No	8	100,0 %	36	97,3 %
	Sí	0	0,0 %	1	2,7 %
	Total	8	100,0 %	37	100,0 %
Abstinencia	No	7	87,5 %	35	94,6 %
	Sí	1	12,5 %	2	5,4 %
	Total	8	100,0 %	37	100,0 %
Mejora de adherencia a tareas	No	4	50,0 %	21	56,8 %
	Sí	4	50,0 %	16	43,2 %
	Total	8	100,0 %	37	100,0 %

consumo de alcohol fue la etiología más común, aunque llama la atención la prevalencia de la etiología autoinmune como la segunda causa de indicación de trasplante en nuestro grupo de pacientes. La mayoría de los pacientes se encontraban en la categoría C de Child-Pugh, con una mediana de 16 para el puntaje MELD, similar a lo reportado en Latinoamérica y Colombia [8,9]. Esto contrasta con Europa y Estados Unidos, donde predominan la cirrosis por hepatitis C, NASH (esteatohepatitis no alcohólica) y alcohol [10,11].

De los pacientes incluidos en el estudio, el 22 % con indicación de trasplante no fue inicialmente apto para la evaluación pretrasplante. Es preocupante observar que el 38,5 % solo alcanzó el nivel de educación básica, con un ingreso mensual ligeramente por encima del límite de pobreza indicado por el Banco Mundial para 2021, y que el 34 % se encontraba desempleado [12]. El factor económico, como mencionan Schwartz *et al.*, influye significativamente en la mortalidad en la lista de espera para pacientes con ingresos mensuales bajos (menos de 60.000 USD al año) [13].

Las causas de exclusión inicial para la evaluación pretrasplante fueron diversas e incluyeron el rechazo al trasplante, enfermedades psiquiátricas, problemas de adherencia, dificultades administrativas con el asegurador y persistencia en el consumo de alcohol, siendo la falta de una red de apoyo familiar una de las causas principales. La activación de la red familiar extensa fue la intervención que más frecuentemente permitió a los pacientes acceder a la evaluación pretrasplante, así como ingresar a lista de espera; algunos de ellos fueron trasplantados durante el periodo de seguimiento. Estudios realizados en centros especializados de trasplante, como el de Benson *et al.* en Israel, han destacado la estrecha relación entre problemas psicosociales como la falta de adherencia, la ausencia de una red de apoyo y el consumo continuo de alcohol, con peores resultados e incluso mortalidad después del trasplante [3].

Del 22 % de los pacientes inicialmente no aptos, un 36,8 % (n=45) lograron ser llevados a evaluación pretrasplante mediante intervenciones realizadas por trabajo social y psicología. Sin embargo, de estos, el 17,8 % (n=7) no pudieron ingresar a la lista de espera debido a razones como inestabilidad clínica, contraindicación médica o recidiva en el consumo activo de alcohol, entre otras. El 82,2 % (n=37) de los pacientes intervenidos finalmente lograron ingresar a la lista de espera para trasplante hepático, y de estos, a 11 (52,3 %) se les realizó el trasplante hepático durante el período de estudio. Esto subraya la importancia del grupo de soporte multidisciplinario (trabajo social, psicología, nutrición, etc.) en los programas de trasplante hepático, que facilita convertir a algunos pacientes en candidatos aptos para la evaluación pretrasplante y optimizar sus resultados, a pesar de las múltiples barreras para acceder al trasplante hepático.

Del grupo de pacientes no aptos para evaluación pretrasplante, a pesar de las intervenciones del grupo de soporte (63,2 %, n=77), como era de esperar, muchos presentaron progresión de su enfermedad. Un total de 55 pacientes requirieron hospitalizaciones recurrentes debido a la descompensación de su enfermedad hepática subyacente, y 49 fallecieron durante el seguimiento, siendo la infección la causa más común de muerte. Esto se debe, en parte, a que la indicación clínica inicial incluía un puntaje MELD >15, lo cual está asociado con un aumento en la mortalidad, o la presencia de complicaciones de la cirrosis que agrava aún más el pronóstico [1]. Un 20 % de las muertes durante el seguimiento se atribuyeron a complicaciones derivadas de la infección por SARS-CoV-2. Desde el inicio de la pandemia en 2020, se ha estudiado el impacto de la COVID-19 en pacientes con cirrosis, trasplantados y en lista de espera, observándose una mortalidad del 12 % en este grupo en comparación con el 4 % en pacientes sin enfermedad hepática, sin que existan diferencias significativas en el manejo respecto a las medidas de soporte generales recibidas por la población en general [14].

Las limitaciones del presente estudio incluyen, en primer lugar, la validez externa limitada debido a su carácter descriptivo y al hecho de que se realizó en un solo centro de referencia, lo cual dificulta la generalización de los resultados. Además, la cantidad reducida de pacientes en los subgrupos definidos por desenlaces clínicos impidió la realización de un análisis univariado debido a la alta probabilidad de error.

Las fortalezas de este estudio destacan la importancia del grupo de soporte en un programa de trasplante hepático, que facilita a los pacientes con dificultades de acceso a la evaluación pretrasplante establecer intervenciones que permiten iniciar el proceso de evaluación y trasplante. Esto contrasta con estudios más amplios que

solo resaltan los buenos resultados en pacientes que son candidatos desde el inicio de la evaluación pretrasplante.

Conclusión

El involucramiento de un equipo multidisciplinario que acompañe a los pacientes a lo largo del proceso de trasplante hepático, desde la indicación inicial hasta la inclusión en la lista de espera y el seguimiento postrasplante, permite abordar las condiciones psicosociales modificables que inicialmente podrían limitar el acceso a la evaluación pretrasplante. Esto es especialmente crucial para aquellos pacientes para quienes el trasplante hepático representa la mejor opción de tratamiento, mejorando así su acceso al proceso de trasplante y ofreciendo la oportunidad de recibirlo, incluso en aquellos con alto riesgo social.

Referencias

1. **Burra P, Burroughs A, Graziadei I, Pirenne J, Valdecasas JC, Muiesan P, et al.** EASL Clinical Practice Guidelines: Liver transplantation. J Hepatol 2016;64:433-485. https://doi.org/10.1016/j.jhep.2015.10.006.
2. **Becker JH, Shemesh E, Shenoy A, Posillico A, Knight CS, Kim SK, et al.** The utility of a pre-transplant psychosocial evaluation in predicting post-liver transplant outcomes. Prog Transplant 2021;31:4-12. . https://doi.org/10.1177/1526924821992540.
3. **Benson AA, Rowe M, Eid A, Bluth K, Merhav H, Khalaileh A, et al.** Pre-liver transplant psychosocial evaluation predicts post-transplantation outcomes. Psychol Health Med 2017;23:788-796. https://doi.org/10.1080/13548506.2017.1303085.
4. **Maldonado JR, Sher Y, Lolak S, Swendsen H, Skibola D, Neri E, et al.** The Stanford Integrated Psychosocial Assessment for Transplantation: A prospective study of medical and psychosocial outcomes. Psychosom Med 2015;77:1018-1030. https://doi.org/10.1097/PSY.0000000000000241.
5. **García-Alanís M, Toapanta-Yanchapaxi L, Vilatobá M, Cruz-Martínez R, Contreras AG, López-Yáñez S, et al.** Evaluación psicosocial para trasplante hepático: una guía breve para gastroenterólogos. Rev Gastroenterol México 2021;86:172-187. https://doi.org/10.1016/j.rgmx.2020.03.009.
6. **Telles-Correia D, Barbosa A, Mega I, Barroso E, Monteiro E.** Psychiatric and psychosocial predictors of medical outcome after liver transplantation: A prospective, single-center study. Transplant Proc 2011;43:155-157. https://doi.org/10.1016/j.transproceed.2010.12.006.
7. **Adler JT, Yeh H.** Social determinants in liver transplantation. Clin Liver Dis 2016;7:15-17. https://doi.org/10.1002/cld.525.
8. **Haddad L, Marciano S, Cleres M, Zerega A, Piñero F, Orozco F, et al.** Characteristics of liver transplantation in Argentina: A multicenter study. Transplant Proc 2018;50:478-484. https://doi.org/10.1016/j.transproceed.2017.11.072.
9. **Oscar S, Mauricio L, Juan M, Octavio M, Alvaro M, Carlos G, et al.** Experiencia de trasplante hepático en Latinoamérica: en un centro en Colombia. Colomb Med 2015;46:8-13.
10. **Müller PC, Kabacam G, Vibert E, Germani G, Petrowsky H.** Current status of liver transplantation in Europe. Int J Surg 2020;82:22-29. https://doi.org/10.1016/j.ijsu.2020.05.062.
11. **Kirchner VA, Goldaracena N, Sapisochin G, Alejandro RH, Shah SA.** Current status of liver transplantation in North America. Int J Surg 2020;82:9-13. https://doi.org/10.1016/j.ijsu.2020.05.059.
12. **Grupo Banco Mundial.** Datos de pobreza y equidad; 2021. Disponible en https://datos.bancomundial.org/tema/pobreza.
13. **Schwartz A, Schiano T, Kim-Schluger L, Florman S.** Geographic disparity: the dilemma of lower socioeconomic status, multiple listing, and death on the liver transplant waiting list. Clin Transplant. 2014;28:1075-1079. https://doi.org/10.1111/ctr.12429.
14. **Mohammed A, Paranji N, Chen PH, Niu B.** COVID-19 in chronic liver disease and liver transplantation: A clinical review. J Clin Gastroenterol 2021;55:187-194. https://doi.org/10.1097/MCG.0000000000001481.

Caso clínico

Falla hepática fulminante como presentación inusual de dengue: reporte de un caso

Fulminant liver failure as an unusual presentation of dengue: A case report

Erick Licona-Vera[1], *Anny Margarita Bayona-Moreno*[2], *José de Jesús Bohórquez-Rivero*[3], *José Sáenz-López*[4], *José Restom-Arrieta*[5], *Paula Andrea Parra-Sánchez*[6], *Álvaro Rodríguez-Rodríguez*[7]

Resumen

El dengue es una de las enfermedades virales más conocidas a nivel mundial, especialmente en países endémicos de enfermedades tropicales. Cursa con un cuadro clínico heterogéneo, abarcando desde infecciones asintomáticas hasta presentaciones graves con falla multiorgánica. Se presenta el caso de un paciente masculino que acude al servicio de urgencias por picos febriles de 3 días de evolución, con signos de gravedad compatibles con disfunción multiorgánica secundaria a dengue grave. El paciente mostraba una elevación significativa de las transaminasas y, tras descartar otras etiologías probables, se diagnosticó con falla hepática fulminante. El compromiso hepático no debe ser ignorado, lo que resalta la importancia de sospechar dicha entidad para realizar un diagnóstico oportuno e instaurar tratamientos apropiados de manera temprana. El abordaje del dengue requiere especial cuidado y atención, siendo una enfermedad dinámica; por lo tanto, es necesario evaluar marcadores de daño y de función hepática en los pacientes con dengue.

Palabras clave: dengue grave, virus del dengue, hepatitis, fallo hepático agudo.

Abstract

Dengue is one of the most well-known viral diseases worldwide, especially in countries endemic to tropical diseases. It presents a heterogeneous clinical spectrum, ranging from asymptomatic infec-

[1] Médico, Especialista en Medicina Interna, Fellow de Gastroenterología, CES. Medellín, Colombia.

[2] Médica General, Hospital Regional de Aguachica. Cesar, Colombia.

[3] Médico, Residente de Medicina Interna, Universidad de Cartagena. Cartagena de Indias, Colombia.

[4] Médico, Especialista en Epidemiología, Residente de Radiología e Imágenes Diagnósticas. Universidad del Sinú, Seccional Cartagena. Cartagena de Indias, Colombia. E-mail: josedsaenzlopez@hotmail.com.

[5] Médico General, Universidad del Sinú, Seccional Cartagena. Cartagena de Indias, Colombia.

[6] Médica, Residente de Medicina Interna. Universidad del Sinú, Seccional Cartagena. Cartagena de Indias, Colombia.

[7] Médico, Especialista en Anestesiología, Facultad de Medicina, Universidad del Sinú, Seccional Cartagena. Cartagena de Indias, Colombia.

Conflicto de interés: los autores declaran que no tienen conflicto de interés.
Hepatología 2024;5:211-217. https://doi.org/10.59093/27112330.119.
Asociación Colombiana de Hepatología, 2024.
Recibido el 21 de mayo de 2024; aceptado el 12 de junio de 2024.

tions to severe cases with multiorgan failure. This case involves a male patient who presented to the emergency department with fever spikes of 3 days' duration and signs of severity compatible with multiorgan dysfunction secondary to severe dengue. The patient showed a significant elevation of transaminases and, after ruling out other probable etiologies, was diagnosed with fulminant hepatic failure. Hepatic involvement should not be overlooked, highlighting the importance of suspecting this condition to make an early diagnosis and promptly initiate appropriate treatments. Managing dengue requires special care and attention, as it is a dynamic disease; therefore, it is necessary to evaluate markers of liver damage and function in patients with dengue.

Keywords: severe dengue, dengue virus, hepatitis, acute liver failure.

Introducción

El dengue es el arbovirus más común en humanos y representa un problema de salud pública de preocupación mundial. La enfermedad puede ser causada por cualquiera de los cuatro serotipos del virus del dengue (DENV-1, DENV-2, DENV-3 y DENV-4). Este virus de ARN monocatenario pertenece a la familia Flaviridae y se transmite a través de mosquitos hembra de las especies *Aedes Aegypti* y *Aedes Albopictus*. Ambos vectores circulan libremente en zonas endémicas tropicales y subtropicales, especialmente en Colombia [1,2].

El dengue exhibe un curso clínico heterogéneo, que puede variar desde una infección asintomática hasta pacientes con choque por dengue. Se ha clasificado según su gravedad en dengue sin signos de alarma, dengue con signos de alarma (dolor abdominal, vómitos persistentes, acumulación de fluidos, sangrado de mucosas, letargo, compromiso hepático y aumento del hematocrito con disminución de plaquetas), y dengue grave. Este último, a pesar de ser menos frecuente, puede provocar desenlaces fatales y se caracteriza por hemorragia, aumento de la permeabilidad capilar y disfunción orgánica específica (principalmente en hígado, corazón, cerebro y riñones), o en casos aún más graves, por síndrome de disfunción orgánica múltiple. Específicamente, la afectación hepática en el dengue puede variar desde una elevación asintomática de las enzimas hepáticas hasta la progresión a falla hepática fulminante (FHF, del inglés *Fulminant Liver Failure*), una manifestación rara o atípica de la enfermedad en pacientes adultos (1,2). Se presenta el caso de un paciente colombiano con FHF inducida por dengue con el propósito de informar a médicos y partes interesadas sobre una presentación inusual o atípica de la enfermedad en nuestra región. Además, se resalta la importancia de un seguimiento cuidadoso de los signos de daño y función hepática en pacientes con dengue y se discuten elementos importantes para comprender la mencionada entidad.

Caso clínico

Paciente masculino de 67 años de edad, sin comorbilidades previas y sin antecedentes toxicológicos conocidos, que ingresó al servicio de urgencias de un hospital en Cartagena de Indias, Colombia, por presentar un cuadro clínico de 3 días de evolución caracterizado por picos febriles no cuantificados, dolor abdominal localizado en el epigastrio e irradiado a hipocondrio derecho, de intensidad moderada, acompañado de astenia, adinamia, mialgias y artralgias. Los signos vitales a su ingreso fueron los siguientes: tensión arterial (TA): 80/50 (60) mmHg, frecuencia cardiaca (FC): 112 latidos/minuto, frecuencia res-

piratoria (FR): 27 respiraciones/minuto, temperatura (T): 39 °C y saturación de oxígeno (SaO_2): 86 %. Como datos positivos al examen físico, se evidenció tinte ictérico generalizado, encefalopatía dada por alteración en el patrón del sueño, confusión, signos clínicos de deshidratación y taquipnea con uso de musculatura accesoria. Además, se observó hepatomegalia dolorosa grado II, llenado capilar mayor de 3 segundos y frialdad distal. La analítica sanguínea se observa en la **tabla 1**.

Por otra parte, la radiografía de tórax no evidenció opacidades pulmonares y la ecografía de abdomen total reportó hepatomegalia homogénea, descartando patología biliar. Por lo tanto, se enfocó inicialmente como falla multiorgánica secundaria a choqué séptico, donde predominaban los signos de falla hepática, trombocitopenia moderada y lesión renal aguda. Ingresó a la unidad de cuidados intensivos (UCI) donde requirió ventilación mecánica invasiva y reanimación hídrica guiada por objetivos, sin lograr una respuesta satisfactoria, lo que llevó a iniciar terapia vasopresora. Posteriormente, se indicó vitamina K para abordar la coagulopatía asociada y se inició antibioticoterapia de amplio espectro para manejar el choque séptico de origen hepato-biliar, previa toma de muestras para hemocultivos periféricos y urocultivo. Además, se realizaron cultivo y análisis citoquímico del líquido cefalorraquídeo (LCR). Debido a la severidad clínica, se ordenaron pruebas complementarias como serología para VIH, VDRL, antígeno de superficie del virus de hepatitis B, anticuerpos contra el virus de hepatitis C y RT-PCR para COVID-19. También se ordenó serología para el virus del dengue, leptospira y gota gruesa con extendido de sangre periférica ante sospecha de malaria, debido al nexo epidemiológico y predominio de la falla hepática asociada a coagulopatía y trombocitopenia.

En el análisis de seguimiento a las 12 horas (**tabla 1**), se observó que los hemocultivos, el urocultivo y el cultivo de LCR fueron negativos, al igual que el análisis citoquímico, que no mostró ninguna alteración. Dentro del perfil infeccioso solicitado, solo fue positivo el NS1 y el IgM para dengue y negativo para los demás virus, la serología para leptospira y gota gruesa fue negativa. Tras revisar los resultados, se determinó que el paciente presentaba un caso de dengue grave con síndrome de choque por dengue, además de hepatitis fulminante secundaria a la infección por el virus del dengue. El paciente evolucionó tórpidamente con empeoramiento hemodinámico y requerimiento de segundo soporte vasopresor. Se evidenció progresión de oliguria hacia la anuria, por lo que se ordenó una valoración por servicio de nefrología crítica con el fin de instaurar soporte de hemodiálisis y considerar el inicio de plasmaféresis. Se inició tratamiento con corticoides endovenosos y se solicitó la realización de una esofagogastroduodenoscopia, así como una transfusión de plaquetas por trombocitopenia sintomática, caracterizada por la presencia de deposiciones melénicas en una ocasión. En las siguientes seis horas de evolución, la gasometría arterial control reveló empeoramiento de lactacidemia. El paciente falleció en las horas siguientes a su ingreso hospitalario debido al falla multiorgánica, a pesar de las maniobras de reanimación cardiopulmonar. No se realizó una necropsia clínica. Debido al desenlace fatal e inestabilidad durante el curso de su enfermedad, no se pudieron obtener comentarios del paciente sobre las decisiones clínicas; sin embargo, se contó con el consentimiento médico informado por parte de sus familiares.

Discusión

La insuficiencia hepática aguda grave, se describe como falla hepática fulminante

Tabla 1. Perfil hepático y gasometría arterial de ingreso y control posterior.

Perfil hepático	Ingreso	A las 12 horas
Bilirrubina total (mg/dL)	4	4,6
Bilirrubina directa (mg/dL)	3,1	3,8
Bilirrubina indirecta (mg/dL)	0,9	0,8
Fosfatasa alcalina (U/L)	185	188
AST (U/L)	6.250	8.220
ALT (U/L)	5.124	6.225
TP (segundos)	20,5	35,2
INR	1,7	3,2
Albúmina (g/dL)	2,8	-
Hemograma		
Leucocitos (cel/mm^3)	17.600	23.000
Plaquetas (cel/mm^3)	58.000	19.000
Hemoglobina (g/dL)	11	10,5
Hematocrito (%)	33	35
Función renal		
Nitrógeno ureico (mg/dL)	22	-
Creatinina (mg/dL)	2,3	-
Gasometría arterial		
pH	7.1	6,8
pCO2 (mmHg)	28	23
pO2 (mmHg)	61	74
HCO3 (mmol/L)	10	6
BE	-8	-14
pO2/FiO2 (mmHg/%)	1,20	1,85
Lactato (mmol/L)	14	22

AST: aspartato aminotransferasa; ALT: alanina aminotransferasa; TP: tiempo de protrombina; TPT: tiempo parcial de tromboplastina; INR: índice normalizado internacional; pH: potencial de hidrógeno; pCO2: presión parcial de dióxido de carbono; pO2: presión parcial de oxígeno; HCO3: bicarbonato; BE: exceso de la base; FiO2: fracción inspirada de oxígeno.

o hepatitis fulminante, debido a su condición de rápido deterioro multiorgánico, lo cual está asociado a una elevada mortalidad [3]. Es un síndrome poco frecuente que se caracteriza por una falla grave de la función hepática, operacionalmente definida por la prolongación del INR (del inglés *International Normalized Ratio*) >1,5 o la actividad de protrombina <40 %, junto con signos de encefalopatía hepática (EH) de cualquier grado de severidad (grados I-IV de West Haven), en individuos sin enfermedad hepática previamente conocida [3,4].

Particularmente, la relación entre el dengue y la FHF es poco frecuente en cuanto a su presentación y tiene una alta tasa de mortalidad debido a sus complicaciones, tales como encefalopatía hepática, edema cerebral, hipertensión endocraneal, insuficiencia renal, acidosis metabólica, coagulopatía grave, manifestaciones hemorrágicas, alteraciones electrolíticas y cardiocirculatorias, entre otras. Se presume que la génesis de esta afección en el dengue es el resultado de una toxicidad viral directa o una respuesta inmunológica desregulada al virus [1,2,5]. Múltiples estudios histopatológicos en especímenes posmortem de pacientes que cursaron con choque por dengue, han demostrado a nivel hepático una variedad de patrones que incluyen esteatosis microvesicular, necrosis hepatocelular con cuerpos de Councilman asociados, destrucción de células de Kupffer e infiltrados inflamatorios en los tractos portahepáticos. Los antígenos del dengue y el ARN viral también fueron encontrados en estos casos fatales, y el virus del dengue ha logrado ser aislado del tejido hepático; en este sentido, se ha demostrado que los hepatocitos y las células de Kupffer no solo sufren efectos secundarios del compromiso sistémico de la enfermedad, sino que también se convierten en uno de los principales sitios de replicación del virus dengue en el hígado, causando una apoptosis de las mismas [1,4,5].

En los pacientes con dengue se observan niveles elevados de aspartato (AST) y alanina aminotransferasa (ALT) en un rango del 63 % al 97 % y del 45 % al 96 %, respectivamente; sin embargo, solo el 4 % de los casos presentan un aumento de transaminasas superior a 10 veces su rango de referencia. Cabe recordar que, en comparación con otras hepatitis virales, en la hepatitis inducida por el dengue se destaca una mayor elevación de AST con respecto a ALT; esta relación se presume que obedece a la liberación de AST durante la lesión miocitaria [5,6]. Es imprescindible conocer el comportamiento de los marcadores de daño hepático en pacientes con hepatitis fulminante por dengue (**tabla 2**). De igual forma, en la FHF, el lactato posee un rol importante como marcador de daño hepático inminente [1,3].

Tanto el diagnóstico como el tratamiento de la hepatitis fulminante deben realizarse lo más pronto posible con el fin de minimizar los daños y secuelas. Los pacientes deben ser atendidos en una unidad de cuidados intensivos (UCI) que cuente con todos los recursos necesarios para su manejo [3]. Asimismo, el diagnóstico de hepatitis fulminante debe incluir una investigación sobre la exposición a tóxicos o fármacos, particularmente el paracetamol, y aún más en el escenario del dengue, debido a que una sobredosis de este medicamento puede empeorar la lesión hepática primaria causada por del virus dengue [2,3].

De acuerdo con la evidencia científica actual, no existe un tratamiento específico para la FHF asociada al dengue [1]. Diversas terapias se han extrapolado a este escenario para evaluar su utilidad en estos pacientes. El uso de N-acetilcisteína (NAC), que se utiliza para para tratar la toxicidad por paracetamol, ha sido evaluado en el contexto de la falla hepática aguda causada por otras etiologías, incluida la hepatitis viral. La NAC ha demostrado ser beneficiosa en el tratamiento de la encefalopatía hepática temprana (grado I y II) ya que puede mejorar la función hepática y reducir los niveles de toxinas en el cerebro en las etapas iniciales de la enfermedad, proporcionando un alivio significativo de los síntomas neurológicos. No obstante, en casos de encefalopatía avanzada, la eficacia disminuye considerablemente, limitando la capacidad del organismo para responder positivamente al tratamiento y requiriendo otros enfo-

Tabla 2. Comportamiento de las pruebas de bioquímica hepática en la hepatitis fulminante por dengue (valores extremos durante el curso de la enfermedad).

Autores	Plaquetas (10^3cel/µL)	AST (U/L)	ALT (U/L)	TP (s)	TPT (s)	Bilirrubina total (mg/dL)	Bilirrubina indirecta (mg/dL)	Fosfatasa alcalina (U/L)
Arunpriyandan, *et al.* [1]	12	1.080	670	-	-	11,4	-	144
Suganthan *et al.* [2]	27	28.373	8.648	21,3	-	4,05	1,88	187
Faheem M, *et al.* [5]	10,8	-	1.913	9	32	3,6	-	1.112
Yadav K, *et al.* [8]	35	7.254	2.492	-	-	-	-	-
Techapornroong M, *et al.* [9]	25	13.600	3.370	18,5	-	3	1,77	-
Nakaviroj S, *et al.* [10]	15	19.321	3.920	-	-	8,0	-	-

ques terapéuticos [1,2,5]. En una serie de casos realizada por Dissanayake *et al.*, que incluyó a 30 pacientes con dengue y hepatitis grave, se observó un beneficio potencial del uso de la NAC, reflejado en una notable mejoría clínica y bioquímica, con una reducción estadísticamente significativa de la AST y ALT e incremento en el recuento las plaquetas [6].

La plasmaféresis se considera un pilar terapéutico potencialmente beneficioso para estos pacientes, con la premisa de que atenúa la activación inmune innata, mejorando así la supervivencia libre de trasplante hepático y, en última instancia, el desenlace general. Esta hipótesis ha sido bien estudiada en un reciente ensayo controlado aleatorizado realizado por Larsen *et al.* [7]. Además, existen reportes y series de casos que han demostrado una mejora significativa en la función hepática después de la plasmaféresis en pacientes con FHF por dengue [8,9]. Incluso las directrices SEARO de la OMS (Organización Mundial de la Salud en el Sudeste Asiático) recomiendan la plasmaféresis como una opción terapéutica en pacientes con dengue grave y encefalopatía hepática que siguen deteriorándose a pesar del tratamiento médico estándar [10].

El trasplante hepático no es recomendable en pacientes con enfermedades sistémicas debido a los riesgos y complicaciones asociadas. Estas condiciones, que afectan múltiples órganos y sistemas del cuerpo, aumentan la probabilidad de resultados adversos tanto durante como después del trasplante. Los reportes de trasplantes hepáticos en pacientes con dengue son escasos, lo que sugiere que esta intervención no se considera una opción viable en el contexto de esta enfermedad viral. Además, debido al número limitado de donantes, no es fácil proporcionar un trasplante de hígado a todos los pacientes con FHF [1]. En su lugar, se han introducido métodos de diálisis con albúmina, como el sistema de recir-

culación molecular adsorbente (MARS, del inglés *Molecular Adsorbent Recirculating System*), obteniendo un beneficio particular entre los pacientes con inestabilidad hemodinámica. A este sistema se le atribuye el ocasionar un incremento en la resistencia vascular sistémica que podría resultar en una mejor perfusión tisular. También existe evidencia de que los pacientes disminuyen los niveles de lactato, IL-6, TNF-α, y tienen un cambio del estado hiperdinámico a una condición normal después de 35 horas del primer tratamiento, exhibiendo una mayor supervivencia sin necesidad de trasplante [4,6,9]. A pesar de estos hallazgos, es necesaria la génesis de nuevos ensayos clínicos para reforzar la evidencia sobre las distintas opciones terapéuticas en el escenario de pacientes con FHF por dengue.

Conclusión

El abordaje del dengue requiere especial cuidado y atención, especialmente debido al riesgo de compromiso hepático que puede resultar en una FHF, empeorando así el pronóstico del paciente. El caso descrito anteriormente refuerza la literatura médica sobre las presentaciones atípicas y potencialmente mortales del dengue, que a menudo requieren manejo en Unidades de Terapia Intensiva (UTI). Es esencial que el personal de salud en estos entornos esté familiarizado y consciente sobre las presentaciones atípicas de la enfermedad. Aunque las guías basadas en evidencia para el tratamiento de la FHF en el dengue son actualmente limitadas, es esencial mantenerse actualizado sobre las nuevas terapias disponibles para esta afección. Asimismo, se destaca la importancia del seguimiento de los marcadores de daño y función hepática en pacientes con dengue.

Referencias

1. **Arunpriyandan V, Sundaresan K.** Fulminant hepatic failure in dengue fever without plasma leakage: A case report. Cureus 2022;14:e23964. https://doi.org/10.7759/cureus.23964.
2. **Suganthan N, Sakthilingham G, Kumanan T.** Dengue fever complicated with acute liver failure: A case report of expanded dengue syndrome and literature review. SAGE Open Med Case Rep 2020;8:2050313X20913428. https://doi.org/10.1177/2050313X20913428.
3. **Moreno R.** Hepatitis fulminante. Rev Gastroenterol México 2013;78:101-102
4. **Trung DT, Thao le TT, Hien TT, Hung NT, Vinh NN, Hien PT, et al.** Liver involvement associated with dengue infection in adults in Vietnam. Am J Trop Med Hyg 2010;83:774-780. https://doi.org/10.4269/ajtmh.2010.10-0090.
5. **Faheem M, Osama M, Khurram M, Mujeeb Khan M, Rehman HU, et al.** Dengue fever induced fulminant hepatic failure. J Rawalpindi Med Coll (JRMC) 2016;20:331-332.
6. **Dissanayake DM, Gunaratne WM, Kumarihamy KW, Kularatne SA, Kumarasiri PV.** Use of intravenous N-acetylcysteine in acute severe hepatitis due to severe dengue infection: A case series. BMC Infect Dis 2021;21:978. https://doi.org/10.1186/s12879-021-06681-9.
7. **Larsen FS, Schmidt LE, Bernsmeier C, Rasmussen A, Isoniemi H, Patel VC et al.** High-volume plasma exchange in patients with acute liver failure: An open randomised controlled trial. J Hepatol 2016;64:69-78. https://doi.org/10.1016/j.jhep.2015.08.018
8. **Yadav K, Mahay H, Gupta R.** Therapeutic plasma exchange as a rescue therapy in three patients of severe dengue with hyperferritinemia and acute hepatic failure: A case series. Int J Surg Med 2019;5:79-82. https://doi.org/10.5455/ijsm.severe-Dengue-with-Hyperferritinemia-and-acute-hepatic-failure.
9. **Techapornroong M, Kitjarak M, Chetanachan M, Nakaviroj S.** Dengue hemorrhagic fever with acute liver failure, a case report with total plasma exchange therapy. J Contin Edu Health Prof 2016;33:230-235.
10. **Nakaviroj S.** First case report of high-volume therapeutic plasma exchange as a rescue therapy in dengue hemorrhagic fever with acute liver failure. Chula Med J 2021;65:335-338. https://doi.org/10.58837/CHULA.CMJ.65.3.11.

Presentación atípica de falla hepática aguda por *Salmonella* Typhi: reporte de un caso

Atypical presentation of acute liver failure due to Salmonella Typhi*: case report*

José Eduardo Pillasagua-García[1], *Roberto René Gutiérrez-Gómez*[2], *Evelyn Gabriela Morales-Mayorga*[3], *Juan Pablo Minchala-Ávila*[4]

Resumen

La falla hepática aguda (FHA) es una enfermedad infrecuente con diversas etiologías, entre las cuales se encuentran las infecciones bacterianas, como la fiebre entérica por *Salmonella* Typhi. Esta enfermedad presenta una clínica variable, que va desde síntomas leves hasta daños graves, como sepsis, hemorragia intestinal, perforación intestinal, falla hepática aguda, falla multiorgánica y muerte. Se describe el caso clínico de una paciente con diagnóstico inicial de falla hepática aguda no filiada, que, tras los resultados de hemocultivos, se diagnosticó con falla hepática aguda secundaria a fiebre entérica. Dentro de las complicaciones de la fiebre entérica, la falla hepática aguda es infrecuente, con pocos casos reportados en la literatura médica. Se recomienda la detección del agente causal, lo cual repercute en el pronóstico a corto y largo plazo.

Palabras clave: falla hepática aguda, infecciones bacterianas, fiebre entérica, *Salmonella typhi*, falla multiorgánica.

Abstract

Acute liver failure (ALF) is an uncommon disease with various etiologies, including bacterial infections such as enteric fever caused by *Salmonella typhi*. This disease presents a variable clinical spectrum, ranging from mild symptoms to severe conditions such as sepsis, intestinal hemorrhage, intestinal perforation, acute liver failure, multiple organ failure, and death. This case report describes a patient initially diagnosed with non-affiliated acute liver failure, who, after blood culture results, was diagnosed with acute liver failure secondary to enteric fever. Among the complications of enteric fever,

[1] Médico, Posgrado de Medicina Crítica y Terapia Intensiva, Universidad de Especialidades Espíritu Santo. Guayaquil, Ecuador. E-mail: eduardopillasagua@gmail.com.

[2] Médico, Especialista en Nefrología, MSc en Docencia Superior Universitaria, Hospital de Especialidades Dr. Abel Gilbert Pontón. Guayaquil, Ecuador.

[3] Médica, Especialista en Medicina Crítica y Terapia Intensiva, Hospital de Especialidades Dr. Abel Gilbert Pontón. Guayaquil, Ecuador.

[4] Médico, Especialista en Medicina Crítica y Terapia Intensiva, Hospital de Especialidades Dr. Abel Gilbert Pontón. Guayaquil, Ecuador.

Conflicto de interés: los autores declaran que no tienen conflicto de interés.
Hepatología 2024;5:218-222. https://doi.org/10.59093/27112330.117.
Asociación Colombiana de Hepatología, 2024.
Recibido el 9 de mayo de 2024; aceptado el 9 de julio de 2024.

acute liver failure is rare, with few cases reported in the medical literature. The detection of the causal agent is recommended, as it affects both short- and long-term prognosis.

Keywords: acute liver failure, bacterial infections, enteric fever, Salmonella typhi, multiple organ failure.

Introducción

La falla hepática aguda (FHA) es un síndrome relativamente poco frecuente pero extremadamente grave, que puede afectar incluso a personas previamente sanas. Se caracteriza por la aparición simultánea de encefalopatía hepática y defectos de coagulación en el contexto de una lesión hepática aguda de cualquier tipo y en ausencia de enfermedad hepática preexistente [1]. La epidemiología varía según la región y el agente causal. En Europa Occidental y Estados Unidos, la causa predominante es la intoxicación por paracetamol, mientras que en Asia, la causa sigue siendo infecciosa [1]. Entre los agentes etiológicos descritos en la literatura se encuentran, en orden de frecuencia, hepatitis virales, hepatitis tóxica por medicamentos o de causa indeterminada, los cuales condicionan su evolución, complicaciones y pronóstico [2].

Los criterios diagnósticos de la FHA incluyen hepatopatía aguda con una duración menor de 28 semanas, la aparición de encefalopatía hepática y tiempos de coagulación alterados (TPT por debajo del 40 % o INR ≥1) [2]. La presentación clínica y el curso evolutivo son diversos y varían según el agente etiológico y la región geográfica, entre otros factores [1].

Dentro de las causas infecciosas, las virales predominan, seguidas de las de origen bacteriano en un porcentaje menor, siendo una de ellas la fiebre tifoidea [3]. La fiebre tifoidea es una infección sistémica causada por *Salmonella enterica* serotipo Typhi, transmitida a través de la ingesta de alimentos contaminados (vía fecal-oral). Constituye un problema de salud pública, especialmente en países en vías de desarrollo, debido a su alta prevalencia asociada con deficiencias sanitarias, afectando principalmente a bebés y adultos jóvenes [4,5]. El diagnóstico es clínico y epidemiológico, y se confirma mediante el hallazgo de la bacteria en cultivos de sangre o médula ósea, con una sensibilidad del 70 % y 90 %, respectivamente [5].

El cuadro clínico es variado, desde síntomas leves hasta compromiso sistémico, con una duración de 10 a 14 días y asociado, o no, con complicaciones como shock, perforación intestinal, hepatitis, hemorragias, entre otras [5]. Se presenta el caso de una paciente con diagnóstico de FHA sin causa aparente, hasta la detección serológica de la bacteria *Salmonella enterica* serotipo Typhi.

Caso clínico

Mujer de 22 años, sin antecedentes relevantes y con hábitos de consumo de agua no potable y nivel socioeconómico bajo, quien consultó por un cuadro clínico de un mes de duración, caracterizado por dolor abdominal tipo cólico en el hipocondrio derecho, con una intensidad de 3/10, acompañado de náuseas y vómitos alimentarios en varias ocasiones. A pesar de haberse autoadministrado analgésicos y antieméticos, no experimentó mejoría clínica. Dos semanas después, se presentaron fiebre, vómitos biliosos y enterorragia asociada a ictericia generalizada, lo que motivó su hospitalización.

Al examen físico, la paciente se encontraba con disminución de la capacidad de

atención, ritmo de sueño alterado, febril (T 38°C), con taquicardia e hipotensión e ictericia generalizada. El abdomen mostraba una leve distensión, con hepatomegalia dolorosa de bordes finos y esplenomegalia grado II a la palpación, además de coluria. Se realizaron los exámenes de ingreso, que mostraron anemia severa, trombocitopenia, tiempos de coagulación prolongados, alteraciones en la química hepática y serologías virales negativas (**tabla 1**).

Se realizó tomografía abdominal que informó hepatomegalia, imagen pseudonodular en parénquima con esteatosis grado I, esplenomegalia leve, ascitis grado I y vías biliares intra o extrahepáticas normales (**figura 1**).

Ante la condición clínica, se sospecha de FHA no filiada, por lo que ingresa al área de cuidados intensivos con un APACHE II de 12 puntos (mortalidad del 14,6 %), SOFA de 9 puntos (mortalidad del 32 %) y encefalopatía hepática grado I según la clasificación West Haven, sin criterios para trasplante o derivación a un centro de mayor complejidad.

Se inició tratamiento médico de sostén con reposición de dextrosa al 5 %, soporte respiratorio con cánula nasal, soporte hemodinámico con vasoactivos a dosis bajas, transfusión de hemoderivados (unidades de glóbulos rojos, plasma fresco congelado y crioprecipitados), antifibrinolíticos, fitomenadiona y albúmina. También se solicitaron cultivos periféricos y se inició tratamiento con ceftriaxona. Como parte de los estudios complementarios, se realizó una endoscopia digestiva alta que informó de una gastropatía eritematosa antral leve, y una colonoscopia que evidenció múltiples úlceras con edema y eritema en la pared del fondo, sin sangrado activo en el fondo de ciego ni en el colon ascendente.

Después de 48 horas, el cuadro clínico persistía, por lo que se decidió administrar pulsos de corticoides con metilprednisolona durante tres días ante la sospecha de hepatopatía autoinmune. A las 72 horas se obtuvieron los resultados de hemocultivos, con dos muestras positivas para *Salmonella* Typhi sensible por método sistema automatizado BACT/ALERT. Dado que no fue posible realizar una biopsia de médula ósea debido a la capacidad limitada, se diagnosticó como falla hepática aguda secundaria a fiebre entérica, y se continuó con el tratamiento antibiótico, observándose mejoría clínica y de laboratorio tras 7 días de tratamiento.

Discusión

La *Salmonella* Typhi es una bacteria que se caracteriza por provocar afectación multiorgánica, incluyendo carditis, lesión renal aguda, hepatitis o hemorragias, con un compromiso vital sin distinción del tiempo. La FHA secundaria a fiebre entérica es una patología de curso grave, con una incidencia que oscila entre el 1 % y el 21 % de los casos. Se caracteriza por hepatomegalia y un aumento de las enzimas hepáticas, con predominio de la alanina aminotransferasa [4,6].

En un estudio realizado por El-Newihi *et al.*, que evaluó la presentación clínica, de laboratorio y el pronóstico entre los casos de hepatitis viral y los casos de hepatitis por *Salmonella*, se encontró que los pacientes con hepatitis por *Salmonella* presentaban más fiebre y bradicardia, así como una menor elevación de la aspartato aminotransferasa y una mayor morbilidad [7].

Husain reportó el caso de un paciente con fiebre tifoidea que desarrolló hepatitis fulminante y se encontró que tenía una coinfección con hepatitis A [8]. En una revisión sistemática y metaanálisis realizada por

Tabla 1. Resultados de laboratorios.

Laboratorios	Resultados	Valores de referencia
Leucocitos	9,8	4-10/mm^3
Neutrófilos	82	55-70 %
Linfocitos	12	17-45 %
Hemoglobina	4,2	13-17 g/dL
Hematocrito	12	40-54 %
Plaquetas	82	150-500/mm^3
TP	23	12-14 s
TTP	63	22-26 s
Fibrinógeno	71	180-450 mg/dL
INR	2,26	0,8-1,2
Bilirrubina total	3,77	0,2-1,2 mg/dL
Bilirrubina directa	3,33	0-0,2 mg/dL
Bilirrubina indirecta	0,47	0,21-0,8 mg/dL
AST	648	15-37 U/L
ALT	224	14-59 U/L
Amonio	122	19-54 µg/dL
GGT	84 U/L	0-38 U/L
Fosfatasa alcalina	104,38 U/L	35-104 U/L
Albúmina	1,5 g/dL	3,9-4,9 g/dL
Lipasa	110 U/L	73-393 U/L
Amilasa	39 U/L	25-115 U/L
Sodio	132 mEq/L	135-145 mEq/L
Potasio	4,1 mEq/L	3,5-4,5 mEq/L
Glicemia	65 mg/dL	74-108 mg/dL
Urea	51 mg/dL	16-48 mg/dL
Creatinina	0,60 mg/dL	0,5-0,9 mg/dL
Parathypi A-B	Negativos	-
Thypi H	1:160	<160
Thypi O	1:40	<80
Hemocultivos periféricos	*Salmonella* Typhi	Sistema automatizado Bact/Alert
Urocultivo	Negativo	-

TP: tiempo de protrombina; TTP: tiempo de tromboplastina parcial; INR: índice normalizado internacional; AST: aspartato aminotransferasa; ALT: alanina aminotransferasa; GGT: gamma-glutamiltransferasa.

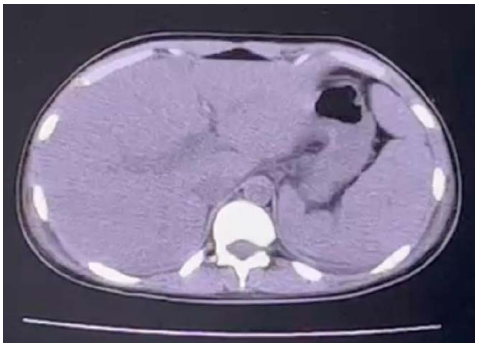

Figura 1. Tomografía de abdomen en corte axial, hígado y bazo de tamaño y contornos aumentados.

Marchello *et al.* sobre las complicaciones de la fiebre tifoidea, se evidenció que de los 10.355 pacientes confirmados con fiebre tifoidea, 2.719 pacientes (26,3 %) presentaron complicaciones, de los cuales 132 pacientes (4 %) desarrollaron hepatitis, con una mortalidad de alrededor del 2 % [9].

La hepatitis por *Salmonella* es difícil de distinguir de las hepatitis causadas por virus hepatotrópicos. Una de las claves para el diagnóstico es que, en estas infecciones virales, la fiebre desaparece cuando el paciente presenta ictericia. Para el diagnóstico definitivo de la entidad se requiere el aislamiento de la *Salmonella* a través de coprocultivos o hemocultivos, especialmente de la médula ósea, que es el sitio con mayor rendimiento para el diagnóstico; sin embargo, su implementación es limitada [10].

Nuestro caso se trató de una fiebre entérica con complicaciones hepáticas en el que se descartaron causas virales, autoinmunes, medicamentosas y tóxicas, encontrando positividad en las pruebas serológicas. A pesar de que se recomienda realizar la biopsia de médula ósea como parte del proceso diagnóstico, tuvimos la limitación

de que no se realiza en nuestra institución, así como la incapacidad de realizar pruebas de biología molecular para el diagnóstico. La sospecha diagnóstica se estableció debido al antecedente de hábitos como el consumo de agua no potable, así como al perfil epidemiológico de la fiebre tifoidea en nuestro país, lo que orientó hacia una causa infecciosa. Según datos oficiales en Ecuador, en el último año se han reportado 923 casos de fiebre tifoidea y paratifoidea, siendo predominante en mujeres de entre 20 y 49 años, y la provincia más afectada es Guayas [11].

Conclusión

Las etiologías de la FHA son diversas, por lo que es recomendable descartar todas las causas que la conllevan. Aunque la FHA secundaria a fiebre entérica es infrecuente, su presunción clínica debe prevalecer ante la asociación con antecedentes de hábitos o perfiles epidemiológicos de infecciones de cada región. Es crucial considerar la historia clínica detallada del paciente, incluyendo sus hábitos de consumo de agua y alimentos, así como la evaluación de factores de riesgo específicos, y dado que la fiebre entérica puede presentarse de manera variable y sus manifestaciones pueden solaparse con otras enfermedades hepáticas, se resalta la importancia de una alta sospecha diagnóstica para lograr una identificación temprana y un manejo adecuado de esta condición potencialmente grave.

Referencias

1. **Bernal W, Lee WM, Wendon J, Larsen FS, Williams R.** Acute liver failure: A curable disease by 2024?. J Hepatol 2015;62:S112-S120. https://doi.org/10.1016/j.jhep.2014.12.016.
2. **Escorsell À, Castellote J, Sánchez-Delgado J, Charco R, Crespo G, Fernández J.** Manejo de la falla hepática aguda grave. Documento de posicionamiento de la Sociedad Catalana de Digestología. Gastroenterol Hepatol 2019;42:51-64. http://doi.org/10.1016/j.gastrohep.2018.07.013
3. **León LP, Otero W, Gómez M.** Fiebre, ictericia y hepatitis: no siempre es infección viral. Rev Colomb Gastroenterol 2016;30:292-297. https://doi.org/10.22516/25007440.54.
4. **Gálvez Fernández RM, Rosales Zábal JM, García Gavilán MC.** Afectación hepática de origen infeccioso no relacionado con virus hepatotropos. RAPD en línea 2020;43:9-18. https://doi.org/10.37352/2020431.1.
5. **Meiring JE, Khanam F, Basnyat B, Charles RC, Crump JA, Debellut F et al.** Typhoid fever. Nat Rev Dis Primers 2023;9:71. https://doi.org/10.1038/s41572-023-00480-z.
6. **Karoli R, Fatima J, Chandra A, Singh G.** Salmonella hepatitis: An uncommon complication of a common disease. J Family Med Prim Care 2012;1:160. http://doi.org/10.4103/2249-4863.104992.
7. **Madariaga M, Vildósola H, Lainez JC, Krüger H.** Complicación de la fiebre tifoidea en niños: anasarca. Reporte de un caso y revisión de la literatura. Rev Gastroenterol Perú 1995;15:70-85.
8. **El-Newihi HM, Alamy ME, Reynolds TB.** Salmonella hepatitis: Analysis of 27 cases and comparison with acute viral hepatitis. Hepatology 1996;24:516-519. http://doi.org/10.1002/hep.510240308.
9. **Husain EH.** Fulminant hepatitis in typhoid fever. J Infect Public Health 2011;4:154-156. http://doi.org/10.1016/j.jiph.2011.04.003.
10. **Marchello CS, Birkhold M, Crump JA.** Complications and mortality of typhoid fever: A global systematic review and meta-analysis. J Infect 2020;81:902-910. http://doi.org/10.1016/j.jinf.2020.10.030.
11. **Ministerio de Salud Pública de Ecuador.** Enfermedades transmitidas por agua o alimentos. Acceso 19 de abril de 2024. Disponible en https://www.salud.gob.ec/enfermedades-transmitidas-por-agua-o-alimentos/.

Caso clínico

Síntomas neuropsiquiátricos en un paciente con cirrosis: más allá de la encefalopatía hepática

Neuropsychiatric symptoms in a patient with cirrhosis: beyond hepatic encephalopathy

Santiago Martínez-Flórez[1], *Manuel Alejandro Vélez-Sánchez*[2]

Resumen

En 1914 fue descrito un conjunto de manifestaciones neurológicas asociadas a la enfermedad hepática grave (cirrosis), las cuales no fueron francamente dilucidadas hasta su descripción anatomopatológica completa en 1965, lo que permitió diferenciarla de la enfermedad de Wilson, principal diagnóstico diferencial, reconociéndose entonces como degeneración hepatocerebral (DHC) adquirida. Rara vez ha sido reportada y la literatura disponible se queda corta para explicar de forma precisa esta entidad, caracterizada por alteraciones del movimiento y deterioro cognitivo. En este sentido, se presenta el caso de una paciente de 74 años con cirrosis hepática criptogénica desde los 50 años, que acude al servicio de consulta externa de un hospital de alta complejidad de Medellín, Colombia, refiriendo un grupo de manifestaciones motoras y cognitivas, que precisaron de un abordaje multidisciplinario, paraclínico e imagenológico para determinar la correlación del cuadro clínico con la DHC, representando un reto diagnóstico debido al conocimiento limitado que se tiene sobre la entidad.

Palabras clave: degeneración hepatocerebral, degeneración hepatolenticular, degeneración neurohepática, hepatopatía.

Abstract

In 1914, a set of neurological symptoms associated with severe liver disease (cirrhosis) were described, which were not clearly elucidated until its complete anatomopathological description in 1965, allowing its differentiation from Wilson's disease, the main differential diagnosis, and being recognized then as acquired hepatocerebral degeneration (HCD). It has rarely been reported, and the available literature falls short of accurately explaining this entity, characterized by movement disorders and cognitive impairment. In this context, the case of a 74-year-old patient with

[1] Médico General. Miembro del grupo de Gastrohepatología, Facultad de Medicina, Universidad de Antioquia. Medellín, Colombia. E-mail: santiago.martinezf@udea.edu.co.

[2] Médico General. Miembro del grupo de Gastrohepatología, Facultad de Medicina, Universidad de Antioquia. Medellín, Colombia.

Conflicto de interés: los autores declaran que no tienen conflicto de interés.
Hepatología 2024;5:223-229. https://doi.org/10.59093/27112330.120.
Asociación Colombiana de Hepatología, 2024.
Recibido el 21 de mayo de 2024; aceptado el 17 de julio de 2024.

cryptogenic liver cirrhosis since the age of 50 is presented. She visited the outpatient service of a high-complexity hospital in Medellín, Colombia, reporting a group of motor and cognitive symptoms. This case required a multidisciplinary, paraclinical, and imaging approach to determine the correlation of the clinical picture with HCD, representing a diagnostic challenge due to the limited knowledge about the entity.

Keywords: hepatocerebral degeneration, hepatolenticular degeneration, neurohepatic degeneration, liver disease.

Introducción

La degeneración hepatocerebral (DHC) es un síndrome neurológico crónico y progresivo que se caracteriza por parkinsonismo, ataxia, distonía y otros trastornos del movimiento, que además puede asociarse a deterioro cognitivo, disartria y en ocasiones a mielopatía. Es una entidad que se ha descrito en el contexto de hepatitis virales, cirrosis alcohólica, deficiencia de alfa-1-antitripsina, esteatohepatitis no alcohólica, hepatitis autoinmune, cirrosis biliar primaria y secundaria, atresia biliar y formas criptogénicas de cirrosis [1]. Aunque las bases fisiopatológicas de su presentación son en realidad los shunts portosistémicos, más que la alteración de la funcionalidad hepática, esta entidad se debe a la disminución de la depuración de sustancias como el amonio y el manganeso, que se introducen directamente en la circulación sistémica, generando toxicidad celular e incrementando la carga osmótica, con la acumulación de agua a nivel cerebral [2]. En este sentido, el manganeso se deposita en los núcleos basales, lo que podría ser una de las claves para el desarrollo de la condición [3].

La epidemiología exacta de esta entidad es desconocida, pues rara vez ha sido reportada. Sin embargo, se estima que su prevalencia en pacientes con cirrosis varía entre el 0,8 % y el 2 % [4], siendo más frecuente en hombres que en mujeres. Es importante señalar que la mayoría de los pacientes con cirrosis hepática son hombres, representando el 72,7 % de todos los casos [5]. Estos pacientes eventualmente fallecen debido a complicaciones sistémicas asociadas con la cirrosis de base [1].

Por otro lado, para establecer el diagnóstico son importantes las manifestaciones neurológicas, el antecedente de enfermedad hepática crónica y una neuroimagen, en particular la resonancia magnética nuclear (RMN). El hallazgo típico relacionado es la hiperintensidad simétrica en T1 en el *globus pallidus*, que puede eventualmente extenderse a áreas adyacentes, incluyendo el *putamen*, el núcleo caudado y el tronco encefálico. Aunque su relación con los síntomas clínicos no es clara, hasta un 70 % de los pacientes con dichos hallazgos podrían no desarrollar parkinsonismo u otras manifestaciones clínicas [5].

El primer reporte fue hecho por Van Woerkom en 1914 [6,7] en un paciente con temblor progresivo, rigidez, somnolencia e inestabilidad emocional, en quien se describieron los cambios histopatológicos típicos, que eran similares a los generados por la enfermedad de Wilson, el principal diagnóstico diferencial a considerar en un paciente con sospecha de degeneración hepatocerebral.

Caso clínico

Paciente, mujer de 74 años, en seguimiento por el servicio de hepatología de un hospital de cuarto nivel de complejidad. Desde los 50 años fue diagnosticada con

cirrosis hepática criptogénica tras descartar diversas etiologías como infecciones virales, origen autoinmune y enfermedades de depósito, y sin historial de consumo pesado de alcohol o enfermedad cardiovascular, clasificada como Child-Turcotte-Pugh B (9 puntos) [8]. A lo largo de su enfermedad, enfrentó múltiples complicaciones graves como várices esofágicas, ectasias gástricas, peritonitis bacteriana espontánea y encefalopatía hepática recurrente.

Antes de su ingreso al servicio, la paciente se presentó en consulta externa con un cuadro clínico de una semana de evolución, que consistía en fluctuación del estado de consciencia, bradipsiquia y bradilalia, asociado a asterixis, dolor abdominal generalizado y deterioro de los parámetros representativos de la función hepática (**tabla 1**), por lo que se decidió iniciar la hospitalización y continuar con el manejo ambulatorio original (**tabla 2**), al cual la paciente refirió una adherencia adecuada. Sin embargo, al reinterrogar a la paciente y su acompañante, se identificó que habían manifestaciones neurológicas de larga data, caracterizadas por amnesia anterógrada, bradicinesia y desequilibrio asociado a caídas.

Durante la estancia hospitalaria, se consideró como hipótesis principal que la paciente presentaba un nuevo episodio de encefalopatía hepática, posiblemente precipitada por una peritonitis bacteriana espontánea recurrente. Sin embargo, esta hipótesis se descartó debido a la ausencia de líquido peritoneal susceptible de drenaje mediante paracentesis. Adicionalmente, se descartó, mediante ecografía Doppler, que el cuadro fuese explicado por una trombosis de la circulación portal, ya que la ecografía mostró una circulación hepática sin anormalidades. Asimismo, se solicitó tomografía axial computarizada (TAC) de cráneo simple debido a la agudización de los síntomas neurológicos, en la cual se descartó un sangrado de origen traumático que explicara el cuadro clínico.

La paciente presentó deterioro progresivo de la bioquímica hepática, la trombocitopenia y las funciones mentales superiores. Por ello, se decidió intensificar la dosis de L-ornitina-L-aspartato a 3 gramos cada 8 horas y de lactulosa a 10 gramos cada 6 horas; sin embargo, no se logró una mejoría significativa.

Una vez alcanzada la estabilización del estado paraclínico de la paciente, se decidió darle el alta, con una orden de seguimiento ambulatorio y una hipótesis diagnóstica de demencia de origen metabólico en el contexto de su hepatopatía crónica. Sin embargo, tras el alta, la paciente continuó presentando un deterioro progresivo de su función cognitiva y motora. Por ello, se decidió realizar una RMN simple de cráneo, que reportó hiperintesidades en ambos *globus pallidus* en secuencia T1 (**figura 1**) y cambios involutivos difusos atribuibles a la edad en secuencia FLAIR (**figura 2**). Con base en estos hallazgos, se concluyó el diagnóstico de DHC.

Discusión

La DHC es un síndrome neurológico caracterizado por alteraciones del movimiento, manifestadas como parkinsonismo y ataxia, con un desarrollo insidioso o subagudo y un curso altamente variable, crónico, progresivo e irreversible [1]. Sin embargo, existen descripciones anecdóticas de casos en los que el trasplante hepático restablece el estado clínico previo del paciente en el sentido neurológico [4,9]. La paciente fue tratada según su sintomatología neurológica crónica asociada a una disfunción hepática, con un aumento circunstancial de los niveles de amonio y poca respuesta al manejo farmacológico completo para la encefalopatía hepática [4].

Tabla 1. Paraclínicos de ingreso.

Parámetros	Resultados	Valores de referencia
Plaquetas	40.000	150.000-450.000/µL
INR	1,49	0,8-1,2
Albúmina	2,73	3,5-5,4 g/dL
Alfa-fetoproteína	6,37	0-40 ng/mL
AST	63	8-33 U/L
ALT	47	4-36 U/L
Bilirrubina total	2,18	0,1-1,2 mg/dL
Bilirrubina directa	0,96	<0,3 mg/dL
Fosfatasa alcalina	154	33-96 U/L
GGT	166	5-58 U/L
PCR	0,73	<5 mg/L
Creatinina	1,01	0,7-1,3 mg/dL
Hemoglobina	17	12-15 g/dL
Hematocrito	50,7	45-46 %
Leucocitos	5,3	4,4-11,3 (10^3/mL)
Sodio	135	135-145 mEq/L
Potasio	4,29	3,7-5,2 mEq/L
Calcio	9,3	8,5-10,2 mEq/L
Cloro	102,2	96-106 mEq/L
Amonio	63,76	15-45 µg/dL

AST: aspartato aminotransferasa; ALT: alanina aminotransferasa; GGT: gamma-glutamiltranferasa; PCR: proteína C-reactiva.

Tabla 2. Esquema de manejo ambulatorio.

L-Ornitina-L-Aspartato 3 g vía oral cada 24 horas
Lactulosa 10 g vía oral cada 24 horas
Rifaximina 550 mg vía oral cada 12 horas
Espironolactona 100 mg vía oral cada 24 horas
Propranolol 40 mg vía oral cada 24 horas

En este sentido, es importante resaltar que no hay un consenso claro ni directrices que guíen la interpretación de los niveles de amonio en sangre, de manera que este adquiere valor diagnóstico al adherirse a las demás manifestaciones clínicas e imagenológicas. Adicionalmente, a pesar del sinfín de causas potenciales para las manifestaciones cognitivas y motoras en un paciente con disfunción hepática, estas, en su mayoría, se asocian a una reducción del nivel de consciencia o responden a las terapias de disminución del nivel de amonio sérico, como es el caso de la encefalopatía hepática [1].

Se sabe que esta entidad causa una amplia gama de síntomas cognitivos y comportamentales que van desde la apatía y la bradipsiquia hasta los déficits de aten-

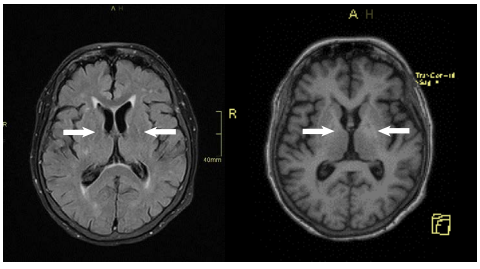

figura 1. Resonancia magnética nuclear de cerebro. Hiperintensidades en ambos *globus pallidus* y microcalcificación en *globus pallidus* derecho en secuencia T1 (flechas blancas).

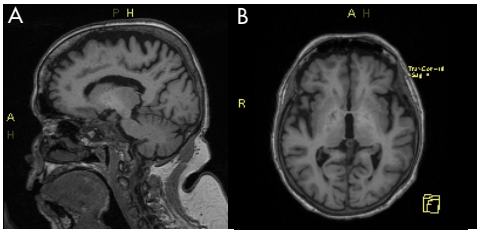

figura 2. Resonancia magnética nuclear de cerebro. A) Corte sagital, B) corte axial. Cambios involutivos difusos acordes con la edad de la paciente no compatibles con ningún tipo de demencia en secuencia FLAIR (del inglés, *Fluid-Attenuated Inversion Recovery*).

ción, considerando constantemente que el lenguaje, la memoria y las praxias suelen estar preservadas [1]. Por lo tanto, podría haberse propuesto un diagnóstico adicional o una entidad subyacente para explicar la afectación de la función mnésica y probablemente cerebelosa de la paciente, como una enfermedad neurodegenerativa primaria. En este sentido, se reconoce que la función cognitiva global se conserva en gran medida en la mayoría de los pacientes y, cuando hay algún grado de deterioro, suele ser leve. La desorientación, la inatención, el retraso psicomotor, la alteración en la memoria, la función visoespacial y la fluidez verbal son síntomas comunes pero inespecíficos, mientras que la disfunción focal cortical, como la agnosia, la apraxia o la afasia, tiende a estar ausente [5].

A pesar de que en algunas publicaciones se considera el deterioro cognitivo como una característica predominante de la DHC [10], las alteraciones del movimiento son las manifestaciones neurológicas más frecuentes. El parkinsonismo está presente en hasta un 20 % de los pacientes [11], caracterizándose por ser simétrico, con alteraciones tempranas de la marcha, temblor postural o de acción prominente y una respuesta pobre a la terapia con levodopa, además de un historial significativo de caídas, como se observa en la presente historia clínica. Adicionalmente, un pequeño porcentaje de pacientes puede no presentar ataxia, pero se asocia con disartria, corea, discinesia orolingual y signos piramidales [5].

Otra de las presentaciones clínicas a resaltar es la mielopatía, caracterizada por paraparesia espástica, alteraciones sensoriales y disfunción de esfínteres. En su abordaje diagnóstico, es fundamental descartar otras causas de mielopatía. Esta condición se ha relacionado significativamente con la encefalopatía hepática [12], pero no guarda relación con el curso clínico de nuestra paciente.

Por otro lado, al abordar a un paciente con sospecha de DHC, es fundamental considerar el amplio abanico de diagnósticos diferenciales, ya que existe la posibilidad de una causa potencialmente tratable. De allí la considerable inversión de esfuerzos en explicar este cuadro clínico debido a una peritonitis bacteriana espontánea (PBE) o una trombosis de la circulación portal. A pesar de que la enfermedad de Wilson es el principal diagnóstico diferencial a considerar, caracterizada por trastornos del movimiento y síntomas neuropsiquiátricos variables, fue descartada en el estudio etio-

lógico de su hepatopatía [13]. Además, la paciente no presentaba el hallazgo patognomónico de esta entidad, los anillos de Kayser-Fleischer [14].

Adicionalmente, la paciente no presentaba indicios de otras causas frecuentes de parkinsonismo secundario, que pueden ser de origen vascular, tóxico o inducido por medicamentos [10]. El segundo lugar en orden de importancia en los diagnósticos diferenciales corresponde al manganismo crónico, sospechado en pacientes con enfermedad hepática crónica y/o alta exposición al manganeso, respaldado por características imagenológicas que son idénticas a las descritas en la DHC. Otras alteraciones neurológicas que podrían explicar dicho cuadro en un paciente cirrótico son la mielinolisis pontina central, la degeneración alcohólica cerebelar y la encefalopatía de Wernicke.

En cuanto a su diagnóstico por imagen, la hiperintensidad en secuencia T1 del *globus pallidus* ha sido reportada como el hallazgo típico en pacientes con DHC [5]. Esta hiperintensidad puede extenderse a los núcleos basales adyacentes y al tálamo, aunque rara vez se encuentra en el cerebelo. Se piensa que esta característica se debe a una acumulación significativa de manganeso, ya que se han encontrado hallazgos similares en pacientes con alta exposición a este metal, así como en primates expuestos a altas concentraciones del mismo. Sin embargo, un alto porcentaje de pacientes con cirrosis hepática presenta estos hallazgos en su RMN, muchos de los cuales no tienen manifestaciones neurológicas ni DHC. Por lo tanto, el mecanismo fisiopatológico que induce la aparición de los síntomas en pacientes con deposición de manganeso en los ganglios basales sigue siendo desconocido [16].

Respecto a las limitaciones del enfoque, es fundamental aclarar que, aunque la acumulación de manganeso en el *globus pallidus* y en los núcleos basales se ha relacionado ampliamente con las manifestaciones clínicas de la DHC y el manganismo crónico, no existe una correlación entre el nivel de manganeso sérico y su sintomatología secundaria, por lo cual se omite en el abordaje paraclínico de la paciente [15]. Esto genera un abordaje indistinto ante la presencia o ausencia de dichos niveles. Además, debe considerarse que la disponibilidad de este análisis paraclínico es baja, sumándose a su uso como un diagnóstico de descarte.

Además, es importante tener en cuenta que, aunque la paciente se encontraba en seguimiento por el grupo de Hepatología de la institución, debido a las características del sistema de salud colombiano, que no cuenta con una base de datos a nivel nacional y en el que los usuarios son atendidos en diferentes centros especializados, es complejo disponer de la historia clínica completa y de todos los exámenes previos necesarios para llegar al diagnóstico de una cirrosis criptogénica. Por ello, se realizó el enfoque en la degeneración hepática, considerando la información disponible en la historia clínica del hospital.

En conclusión, la DHC es una condición adquirida en pacientes con enfermedad hepática grave (cirrosis), ocasionada por shunts portosistémicos que provocan la acumulación de sustancias como el amonio y el manganeso debido a la falta de depuración hepática. Esto conlleva diferentes tipos de manifestaciones neurológicas, como temblores, disartria y alteraciones cognitivas, además de cambios imagenológicos, como la hiperintensidad en los *globus pallidus* en secuencia T1 de la RMN, lo que complica el diagnóstico y requiere descartar diversas enfermedades, como trauma o enfermedades neurodegenerativas. Hasta el momento, es una condición sin un tratamiento que genere cambios sus-

tanciales en el curso de la enfermedad; sin embargo, en algunos casos específicos, el trasplante hepático podría disminuir algunos de los síntomas de la enfermedad.

Referencias

1. **Ferrara J, Jankovic J.** Acquired hepatocerebral degeneration. J Neurol 2009;256:320-332. https://doi.org/10.1007/s00415-009-0144-7.
2. **Meissner W, Tison F.** Acquired hepatocerebral degeneration. Handb Clin Neurol 2011;100:193-197. https://doi.org/10.1016/B978-0-444-52014-2.00011-2
3. **Romeiro FG, Américo MF, Yamashiro FS, Caramori CA, Schelp AO, Santos AC, et al.** Acquired hepatocerebral degeneration and hepatic encephalopathy correlations and variety of clinical presentations in overt and subclinical liver disease. Arq Neuropsiquiatr 2011;69:496-501. https://doi.org/10.1590/s0004-282x2011000400017
4. **Renjen PN, Khanna L, Rastogi R, Khan NI.** Acquired hepatocerebral degeneration. BMJ Case Rep 2013;2013: bcr2013009387. https://doi.org/10.1136/bcr-2013-009387
5. **Shin HW, Park HK.** Recent updates on acquired hepatocerebral degeneration. Tremor Other Hyperkinet Mov 2017;7:1-12. https://doi.org/10.7916/D8TB1K44.
6. **Van Woerkom W.** La cirrhose hepatique avec alterations dan les centres nerveux evoluant chez des sujets d'age moyen. Nouvelle Iconographie de la Salpetrie. Clin Maladies Systerne Nerveux 1914;7:41-51.
7. **Burgos A, Bermejo PE, Calleja JL, Vaquero A, Abreu LE.** Síndrome hepatocerebral crónico secundario a cirrosis por esteatohepatitis no alcohólica. Rev Esp Enferm Dig 2009;101:809-811.
8. **Durand F, Valla D.** Assessment of the prognosis of cirrhosis: Child-Pugh versus MELD. J Hepatol 2005;42:S100-107. https://doi.org/10.1016/j.jhep.2004.11.015.
9. **Stracciari A, Baldin E, Cretella L, Delaj L, D'Alessandro R, Guarino M.** Chronic acquired hepatocerebral degeneration: Effects of liver transplantation on neurological manifestations. Neurol Sci 2011;32:411-415. https://doi.org/10.1007/s10072-011-0481-z.
10. **Stracciari A, Mattarozzi K, D'Alessandro R, Baldin E, Guarino M.** Cognitive functioning in chronic acquired hepatocerebral degeneration. Metab Brain Dis. 2008;23:155-160. https://doi.org/10.1007/s11011-008-9088-3.
11. **Burkhard PR, Delavelle J, du Pasquier R, Spahr L.** Chronic parkinsonism associated with cirrhosis. Arch Neurol 2003;60:521-528. https://doi.org/10.1001/archneur.60.4.521.
12. **Mendoza G, Fabregas JM, Kuliservsky J, Escartín A.** Hepatic myelopathy: A rare complication of portacaval shunt. Eur J Neurol 1994;34:209-212. https://doi.org/10.1159/000117040.
13. **Listik C, Lopes-Machado-Porto GC, Okada-de Oliveira M, de Gobbi-Porto FH.** Acquired hepatocerebral degeneration: A case report. Dement Neuropsychol 2012;6:59-63. https://doi.org/10.1590/S1980-57642012DN06010010.
14. **Salmon JF.** Kansky: Oftalmología clínica, enfoque sistemático. 9ª ed., Elsevier:España 2021;928 pp.
15. **Rajoriya N, Brahmania M, Feld JJ.** Implications of manganese in chronic acquired hepatocerebral degeneration. Ann Hepatol 2019;18:274-278. https://doi.org/10.5604/01.3001.0012.7938.
16. **Maffeo E, Montuschi A, Stura G, Giordana MT.** Chronic acquired hepatocerebral degeneration, pallidal T1 MRI hyperintensity and manganese in a series of cirrhotic patients. Neurol Sci 2014;35:523-530. https://doi.org/10.1007/s10072-013-1458-x.2014.

Miopatía por micofenolato posterior a trasplante hepático: reporte de caso

Mycophenolate myopathy following liver transplantation: Case report

Kevin Aníbal Lloreda-Aranzazú[1], *Álvaro Andrés Montenegro-Apráez*[2], *Diego Mauricio Gómez-Ramírez*[3], *Mauricio Aragón-Delgado*[4], *Lady Viviana Acosta-Castillo*[5]

Resumen

Las miopatías inducidas por medicamentos son una causa relativamente frecuente de debilidad muscular aguda. En muchos casos, los síntomas comienzan poco después del inicio de la medicación causante; sin embargo, el diagnóstico puede ser difícil debido a la polifarmacia o a la asociación inicial de los síntomas con otras patologías. Esto puede provocar un retraso en la retirada del medicamento, lo cual es fundamental para el tratamiento. Se presenta el caso de un paciente de 62 años de edad con antecedentes de hepatocarcinoma, quien presentó debilidad muscular aguda en el posoperatorio de un trasplante hepático temprano. Se documentó una asociación excepcional con miopatía inducida por micofenolato. Tras suspender este fármaco, el paciente recuperó completamente la fuerza muscular, confirmando así el diagnóstico. De hecho, este caso es el segundo reportado en la literatura médica sobre miopatía inducida por micofenolato.

Palabras clave: miotoxicidad, trasplante hepático, ácido micofenólico, informes de casos, esteroides.

Abstract

Drug-induced myopathies are a relatively common cause of acute muscle weakness. In many cases, symptoms begin shortly after initiating the causative medication; however, diagnosis can be challenging due to polypharmacy or the initial association of symptoms with other pathologies. This can lead to a delay in withdrawing the medication, which is essential for treatment. We present

[1] Médico, Residente de Medicina de Urgencias, Pontificia Universidad Javeriana. Clínica Imbanaco. Cali, Colombia.

[2] Médico, Especialista en Cuidados Intensivos, Clínica Imbanaco. Docente del programa de Medicina de Urgencias, Universidad Javeriana. Cali, Colombia. E-mail: alvaro.montenegro@javeriana.edu.co.

[3] Médico, Especialista en Gastroenterología y Hepatología. Grupo de Trasplante Hepático, Clínica Imbanaco. Cali, Colombia.

[4] Médico, Especialista en Medicina Interna, Clínica Imbanaco. Docente, Programa de Medicina de Urgencias, Universidad Javeriana. Cali, Colombia.

[5] Médica, Residente de Medicina Interna, Universidad Libre seccional Cali. Cali, Colombia.

Conflicto de interés: los autores declaran que no tienen conflicto de interés.
Hepatología 2024;5:230-237. https://doi.org/10.59093/27112330.124.
Asociación Colombiana de Hepatología, 2024.
Recibido el 16 de julio de 2024; aceptado el 26 de agosto de 2024.

the case of a 62-year-old patient with a history of hepatocellular carcinoma who developed acute muscle weakness in the early postoperative period following liver transplantation. An exceptional association with mycophenolate-induced myopathy was documented. Upon discontinuation of this medication, the patient regained full muscle strength, confirming the diagnosis. In fact, this case is the second reported in the medical literature of mycophenolate-induced myopathy.

Keywords: myotoxicity, liver transplantation, mycophenolic acid, case reports, steroids.

Introducción

Las miopatías son un grupo heterogéneo de enfermedades musculares que causan daño o disfunción muscular, y pueden presentarse de forma aguda o crónica. Su etiología es variada y se ha relacionado con defectos metabólicos congénitos, autoinmunidad, inducida por medicamentos, tóxicos, enfermedades críticas e idiopáticas. Usualmente presentan manifestaciones clínicas relacionadas con mialgia, debilidad muscular y en algunos casos hasta rabdomiólisis [1]. Específicamente, las miopatías inducidas por medicamentos son una causa relativamente frecuente de debilidad aguda. En muchos casos los síntomas comienzan poco después del inicio de la medicación causante, pero en otros los síntomas se desarrollan de forma insidiosa después de meses o incluso años, lo que dificulta su diagnóstico [2,3]. En cuanto a la miopatía secundaria a micofenolato, solo se ha reportado en una ocasión, en una paciente con nefropatía lúpica que cursó con debilidad aguda, y su recuperación fue completa posterior a la retirada del medicamento.

Caso clínico

Paciente masculino de 62 años, con antecedente de diabetes mellitus tipo 2, hepatocarcinoma LI-RADS V y estadio BCLC A, en quien se documentó una lesión única menor de 5 cm, cirrosis hepática secundaria a hígado graso (Child-Pugh B, 9 puntos) y puntaje MELD-Na de 20 (sin puntos adicionales por hepatocarcinoma), hipertensión portal secundaria y episodios de encefalopatía hepática. Los antecedentes farmacológicos en la fase ambulatoria fueron: metformina, espironolactona, furosemida, ácido acetil salicílico y lactulosa. Fue evaluado por el grupo de trasplante hepático, y se consideró que no tenía contraindicación para trasplante hepático, cumpliendo con los criterios de Milán (lesión menor de 5 cm, sin necesidad de *downstaging*). Ingresó a lista de espera y, posteriormente, fue llamado para recibir un trasplante hepático ortotópico de donante cadavérico. Durante la intervención, se registró un tiempo de isquemia de 4 horas y 40 minutos, sangrado de aproximadamente 1 litro, y requerimiento de hemocomponentes intraoperatorio (6 unidades de crioprecipitado). Se registró un Doppler transoperatorio con adecuada permeabilidad y flujos de las estructuras vasculares, y anastomosis convencionales de trasplante hepático ortotópico sin registro de complicaciones durante el transoperatorio.

Ingresó a unidad de cuidado intensivo (UCI) en el posoperatorio inmediato, bajo ventilación mecánica invasiva, la cual fue retirada dentro de las primeras 6 horas posoperatorias. Adicionalmente, requirió soporte vasoactivo a dosis bajas (norepinefrina <0,15 µg/kg/min), que también fue suspendido en las primeras 12 horas posoperatorias. Recibió profilaxis antibiótica convencional con aztreonam y

vancomicina, y se indicó el uso de inmunosupresión y terapia antibiótica/antiviral (esquema preventivo) según el protocolo institucional, con metilprednisolona en dosis decrecientes (500 mg en el día 0, 200 mg en el día 1, 160 mg en el día 2, y 120 mg en el día 3), y con trimetoprim-sulfametoxazol y valganciclovir respectivamente (sin requerimiento de azoles). La evolución posterior fue satisfactoria, con una extubación rápida durante primeras 6 horas del posoperatorio y un retiro temprano de vasoactivo.

El seguimiento paraclínico demostró un perfil de citólisis y de colestasis en descenso progresivo, así como una mejoría en las pruebas del injerto hepático (**tabla 1**), aunque llamó la atención la presencia de lesión renal aguda KDIGO III, que inicialmente se consideró secundaria al uso de diuréticos a dosis elevadas en el preoperatorio (sin criterios para síndrome hepatorrenal o enfermedad renal crónica). Debido a esto, se decidió diferir el uso de tacrolimus en el posoperatorio inmediato y, como alternativa en la inmunosupresión, se optó por el uso de micofenolato a partir del segundo día posoperatorio (dosis de 500 mg cada 12 horas).

Durante el día 3 del posoperatorio el paciente refieró debilidad en los miembros inferiores, con mayor compromiso de la musculatura proximal, especialmente en los músculos de la cintura pélvica, sin asociarse a mialgias, fiebre u otros síntomas. El examen neurológico demostró imposibilidad para la bipedestación y la marcha debido a la disminución de la fuerza proximal de miembros inferiores, con fuerza distal, sensibilidad y propiocepción conservadas, pero reflejos miotendinosos disminuidos. Se solicitó una medición de creatina-fosfoquinasa total (CPK total), la cual mostró una elevación significativa (4.017 UI/L), por lo cual se consideró un cuadro de miopatía. Durante la valoración por el servicio de neurología, se sugirió realizar una electromiografía de las extremidades en el cuarto día postrasplante, el cual fue compatible con polineuropatía desmielinizante sin un patrón miopático claro. Por lo tanto, se decidió realizar una punción lumbar, que mostró ausencia de disociación albúmino/citológica y un líquido cefalorraquídeo normal, lo que desestimó la posibilidad de polineuropatía. Debido a la alta sospecha de miopatía, se realizó una resonancia magnética (RM) de pelvis, que mostró alteraciones en la señal de intensidad por cambios asociados a miopatía en la pelvis y muslos proximales (**figura 1**).

Debido al contexto clínico, se consideró probable origen secundario a esteroides, por lo cual se decidió suspenderlos en el cuarto día posoperatorio y se realizó un seguimiento clínico y bioquímico con niveles de CPK total. Se observó una mejoría transitoria en los niveles de CPK, sin asociarse a cambios clínicos significativos. Durante el sexto día posterior al trasplante hepático, se decidió ajustar la dosis de micofenolato mofetil debido al riesgo de rechazo por bajos niveles de inmunosupresión (2 g diarios); sin embargo, en el seguimiento de la CPK total se registró un ascenso progresivo de los niveles durante los días 6 al 9 (**figura 2**). Debido a esto, se realizó una junta médica con los servicios de hepatología, neurología y cuidados intensivos, considerándose que debido al comportamiento de los niveles de CPK total, la probabilidad de miopatía por esteroides era baja. Por lo tanto, se inició una dosis baja de prednisolona (10 mg/día), adicionalmente se inició tacrolimus a dosis bajas para disminuir el riesgo de rechazo del órgano y, finalmente, se concluyó que, aunque anecdótico, el cuadro clínico podría sea explicado por una miopatía secundaria a otros medicamentos, por lo cual se decidió retirar los medicamentos prescindibles del manejo,

Tabla 1. Paraclínicos durante postrasplante hepático.

Día de posoperatorio	Creatinina (mg/dL)	Alanina aminotransferasa / aspartato aminotransferasa (U/L)	Tiempo de protrombina / INR (s)	Gamma-glutamil-transferasa (U/L)	Fosfatasa alcalina (U/L)	Bilirrubina total / directa (mg/dL)
Prequirúrgico	3,43	119/170	11,0/1,03	1260	785	1,63/1,45
0	2,99	428/784	14,9/1,43	438	278	0,54/0,47
1	2,75	359/320	11,2 / 1,07	354	233	0,60/0,48
2	2,91	297/297	10,4/0,97	328	217	0,52/0,42
3	2,71	333/331	10,3/0,96	1158	590	1,40/1,38
4	2,44	464/427	10,7/1,0	1683	621	2,40/2,40
5	1,51	390/228	11,0/1,03	1688	615	3,06/2,93
6	1,28	268/145	11,0/1,03	1538	665	4,13/3,97
7	1,05	194/135	ND	1104	520	1,27/1,10
8	0,88	198/281	ND	876	440	1,06/0,88
9	1,09	246/458	ND	746	409	1,27/0,92
10	0,96	255/373	10,5/0,97	558	324	1,60/0,97
11	ND	238/126	ND	466	270	1,91/1,03
12	0,8	213/126	ND	415	241	2,48/1,34
13	ND	ND	11,0/1,03	379	225	2,33/1,32
14	0,68	148/44	14,9/1,43	352	218	2,07/1,23

Nótese la elevación de azoados durante los primeros 6 días del posoperatorio. Adicionalmente, se observa un perfil de citólisis con un discreto ascenso durante el cuarto día posoperatorio, probablemente debido al bajo nivel de inmunosupresión. También se registra una elevación transitoria en el noveno día, concordante con el uso de tacrolimus. Finalmente, se anota un perfil de colestasis con un descenso inicial y una elevación transitoria durante el sexto día posoperatorio, esperable por el edema de la vía biliar. ND: No disponible. Valores de referencia: creatinina: 0,6-0,11 mg/dL; AST: 8-33 U/L; ALT: 4-36 U/L; tiempo de protrombina: 11 a 13,5 s; GGT: 5-40 U/L, fosfatasa alcalina: 44-147 U/L; bilirrubina total: 0,1-1,2 mg/dL; bilirrubina directa: 0-0,3 mg/dL.

como micofenolato mofetil, trimetoprim-sulfametoxazol (TMP-SMX), valganciclovir e hidromorfona, durante el noveno día postrasplante.

Posterior a 24 horas del ajuste farmacológico, se observó un descenso de los niveles de CPK total durante los días 10 a 14 (hasta su normalización), lo cual se

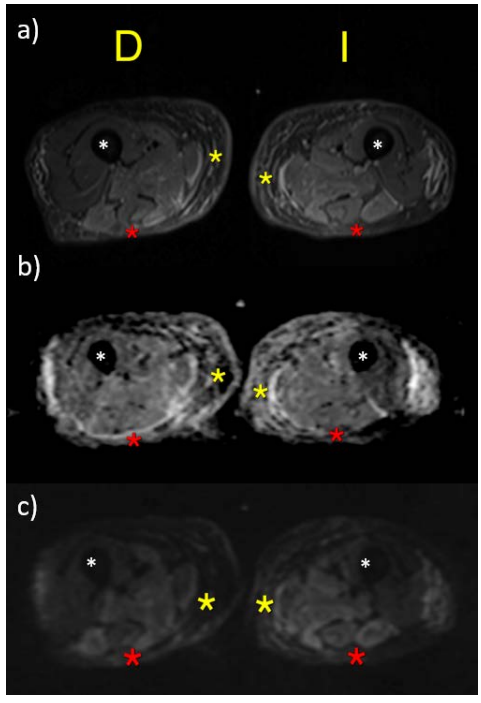

Figura 1. Imágenes por resonancia magnética, corte axial a nivel del tercio medio de ambos muslos. Se identifican los músculos del compartimiento posterior y medial de ambos miembros inferiores con aumento de la intensidad de señal en secuencia T1, TIRM (a), mapa ADC (b) y difusión (c). En estas dos últimas secuencias se identifica efecto T2 en los músculos de los compartimientos descritos, lo cual sugiere edema muscular compatible con cambios por miopatía. D: derecha; I: izquierda; asterisco amarillo: compartimiento medial; asterisco rojo: compartimiento posterior; asterisco blanco: hueso fémur.

asoció con una mejoría clínica consistente en una recuperación gradual de la fuerza muscular en las extremidades inferiores y la cintura pélvica. La fuerza muscular se consideró normal durante el control ambulatorio realizado a los 21 días del posoperatorio. Durante el seguimiento ambulatorio, se decidió no reiniciar la profilaxis antibiótica/antiviral en esquema preventivo.

Discusión

Las miopatías inducidas por fármacos son relativamente frecuentes y se han asociado con varios grupos de medicamentos, como los siguientes: glucocorticoides, antipalúdicos como cloroquina e hidroxicloroquina, colchicina, estatinas y fibratos, zidovudina, isotretinoína, vincristina, amiodarona, ciclosporina, y antibióticos como quinolonas, penicilamida y macrólidos [3,4]. Sin embargo, se han reportado miopatías inducidas por fármacos que se asocian de manera excepcional con medicamentos que usualmente no registran este evento adverso. Es probable que este fenómeno se presente debido a que algunos de estos fármacos presentan mecanismos de acción diversos y, en algunos casos, poco comprendidos [3,4].

Por otra parte, se considera que existen factores propios del paciente que se han asociado a la presentación de miopatías con mayor frecuencia, tales como: sexo masculino (relación 2,2:1), edad avanzada, obesidad (IMC >28), hipertensión arterial, insuficiencia hepática, insuficiencia renal, anemia y deficiencias nutricionales como el déficit de vitamina D [5]. En el caso reportado, el paciente presentaba varios factores de riesgo asociados con miopatías inducidas por fármacos, como insuficiencia hepática y renal, sexo masculino y edad avanzada. Asimismo, es de anotar que una vez descartados los esteroides como causa de la miopatía, los fármacos utilizados en el paciente no se han asociado frecuentemente con las miopatías inducidas por medicamentos.

La presentación clínica de las miopatías usualmente tiene un compromiso simétrico y un patrón de debilidad en la musculatura proximal de los miembros superiores o inferiores [6]. Con menor frecuencia, puede haber compromiso de músculos

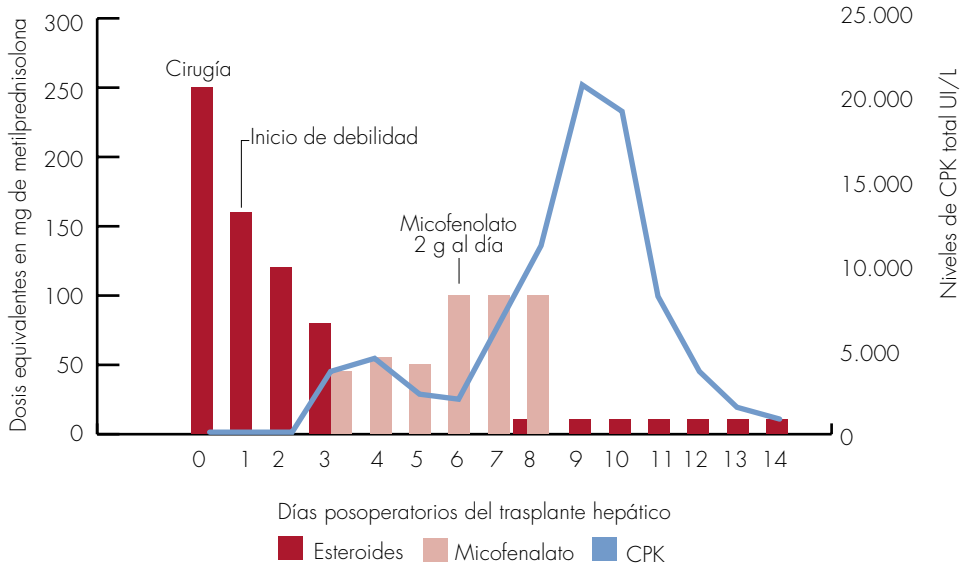

Figura 2. Comportamiento temporal de la CPK total y medicamentos inmunosupresores. Nótese el incremento de los niveles de CPK durante el segundo día posoperatorio, con un ascenso posterior al incremento de las dosis de micofenolato mofetil, seguido de un descenso de los niveles de CPK total 24 horas posterior a la suspensión de micofenolato mofetil.

faríngeos, respiratorios e incluso el músculo cardiaco, los cuales pueden presentar complicaciones fatales [7]. En el caso de las miopatías inducidas por fármacos, la presentación clínica es variable y generalmente muestra un compromiso muscular de predominio proximal. Estas miopatías pueden cursar o no con dolor y pueden asociarse o no con neuropatía, lo cual puede dificultar su reconocimiento y diagnóstico temprano [8]. En el caso mencionado, se sospechó miopatía debido a la debilidad proximal y los niveles elevados de CPK total, impresión clínica que fue reforzada por los hallazgos en la RM (**figura 1**). Los hallazgos en la electromiografía obligaron a descartar enfermedades desmielinizantes como diagnóstico diferencial; sin embargo, es importante destacar que en la literatura se han descrito miopatías inducidas por fármacos asociadas a un patrón neuropático, como en el caso de la amiodarona y los antimaláricos [8].

Bajo la sospecha de miopatía inducida por fármacos, se consideró inicialmente que podría estar asociada al uso de glucocorticoides (metilprednisolona), debido a que su asociación con miopatía está bien establecida en la literatura [8], por lo que se decidió suspender el tratamiento inmunosupresor con metilprednisolona, lo que llevó a un descenso transitorio de la CPK total, sugiriendo la presencia de aumento del catabolismo muscular, sin ser una causa única o suficiente del cuadro clínico. Los síntomas no mejoraron posterior a su retiro y los niveles de CPK presentaron un incremento hacia el sexto día postrasplante, lo cual coincidió con el aumento de la dosis de micofenolato mofetil a 2 g/día, este incremento de la dosis se realizó debido al ascenso transitorio de las enzimas hepá-

ticas (**tabla 1**), lo cual sugirió un curso con rechazo leve [9].

A partir del sexto día postrasplante hepático, se observó un ascenso constante de los niveles de CPK total, por lo cual se tomó la decisión de suspender todos los medicamentos prescindibles (micofenolato mofetil, trimetoprim-sulfametoxazol, valganciclovir e hidromorfona). Esto resultó en un descenso marcado de los niveles de CPK total y un curso clínico favorable evidenciado por la mejoría en la fuerza muscular y el reinicio de la deambulación. Entre las posibilidades diagnósticas, se sospechó de los medicamentos retirados; sin embargo, para la hidromorfona, aunque se han descrito múltiples eventos adversos, no se han asociado casos de miopatía. Para el caso del valganciclovir, su administración ocurrió posterior a la instauración del cuadro clínico. Respecto al TMP-SMX, se ha reportado rabdomiólisis, que usualmente se asocia a infección por VIH [10], aunque esta etiología se desestimó debido a que el paciente solo recibió una dosis posterior a la instauración del cuadro clínico, lo cual la hace poco probable.

Finalmente, se consideró que la miopatía inducida por micofenolato era el diagnóstico más probable, debido a que su uso precedió al inicio del cuadro clínico, además se observó un incremento de los niveles de CPK con el incremento de la dosis de este fármaco, y finalmente presento mejoría clínica y paraclínica con su retiro. En la literatura se ha encontrado esta asociación de manera infrecuente; específicamente, se ha descrito un caso de miopatía por micofenolato en una paciente con nefritis lúpica, donde también se observó una recuperación completa posterior al retiro del medicamento [11]. El análisis causal de la reacción adversa medicamentosa, según la escala de Naranjo, es probable (5 puntos). Hasta la fecha, se desconoce el mecanismo molecular a través del cual se podría explicar la miopatía inducida por micofenolato.

Conclusión

La miopatía inducida por micofenolato es extremadamente infrecuente. La sospecha diagnóstica y la retirada del medicamento son la piedra angular del diagnóstico y del tratamiento. El caso presentado podría ser el segundo caso de miopatía inducida por micofenolato documentado en la literatura médica.

Referencias

1. **Rao A, Nawaz I, Arbi FM, Ishtiaq R.** Proximal myopathy: causes and associated conditions. Discoveries (Craiova) 2022;10:e160 https://doi.org/10.15190/d.2022.19.
2. **Pasnoor M, Barohn RJ, Dimachkie MM.** Toxic myopathies. Curr Opin Neurol 2018;31:575-582. https://doi.org/10.1097/wco.0000000000000606.
3. **Doughty CT, Amato AA.** Toxic myopathies. Continuum (Minneap Minn). 2019;25:1712-1731. https://doi.org/10.1212/con.0000000000000806.
4. **Olivé A.** Miopatías farmacógenas. Reumatol Clin 2010;6:25-27. https://doi.org/10.1016/j.reuma.2010.05.002.
5. **Zhao A, Guo D, Zhu M, et al.** Incidence, characteristics, and risk factors of drug-associated muscle adverse reaction: a retrospective real-world study of inpatients. Eur J Clin Pharmacol 2024;80:911-918. https://doi.org/10.1007/s00228-024-03662-0.
6. **Silvestri NJ.** A Symptoms and signs approach to the patient with neuromuscular weakness. Continuum (Minneap Minn) 2022;28:1580-1595. https://doi.org/10.1212/CON.0000000000001150.
7. **Suresh E, Wimalaratna S.** Proximal myopathy: diagnostic approach and initial management. Postgrad Med J 2013;89:470-477. https://doi.org/10.1136/postgradmedj-2013-131752.
8. **Miernik S, Matusiewicz A, Olesińska M.** Drug-induced myopathies: A comprehensive review and update. Biomedicines 2024;12:987.

https://doi.org/10.3390/biomedicines12050987.

9. **Santos Ó, Marín J, Muñoz O, Mena Á, Guzmán C, Hoyos S, Restrepo JC, Correa G.** Trasplante hepático en adultos: estado del arte. Rev Col Gastroenterol 2012;27:21-31.
10. **Villaverde-Piñeiro L, Cachafeiro-Pin AI, Pérez-Castro A, Otero-Logilde A.** Rabdomiólisis asociada a antibióticos: revisión bibliográfica de casos. Rev OFIL-ILAPHAR 2022;26:4-8.
11. **Galindo M, Cabello A, Joven B, Alonso A, Carreira P, Porta J, Ricoy JR, Mateo I, Pablos JL.** Mycophenolate mofetil induced myopathy in a patient with lupus nephritis. J Rheumatol 2005;32:188-190. https://doi.org/10.1177/1540510X0503200125.

Asociación Colombiana
de Hepatología

HEPATOLOGÍA