Estanozolol como desencadenante de lesión hepática inducida por fármacos (DILI): reporte de caso en paciente joven

Stanozolol as a trigger of drug-induced liver injury (DILI): A case report in a young patient

Adrianny Mahelis Arias-Choles[1], *María Victoria Morales-Morales*[2], *Eduardo Antonio Martínez-Bula*[3], *Marco Antonio Luján-Ramos*[4]

Resumen

La lesión hepática inducida por fármacos (DILI) es un evento infrecuente, pero clínicamente relevante, cuyo diagnóstico puede resultar complejo debido a la variabilidad de sus manifestaciones y a la necesidad de descartar otras etiologías. Los esteroides anabólicos androgénicos, en especial los derivados 17α-alquilados como el estanozolol, pueden producir hepatotoxicidad dosis dependiente, habitualmente con patrón colestásico. Se describe el caso de una mujer de 33 años, previamente sana, que desarrolló ictericia, prurito y coluria tras el uso estético de estanozolol inyectable. Los estudios de laboratorio mostraron hiperbilirrubinemia directa y una elevación moderada de aminotransferasas, mientras que la biopsia hepática confirmó colestasis citoplasmática con inflamación portal. A pesar de cumplir criterios de la Ley de Hy, no desarrolló insuficiencia hepática aguda. El manejo se basó en la suspensión definitiva del fármaco y en tratamiento sintomático con colestiramina y ácido ursodesoxicólico, con resolución clínica progresiva. Este caso evidencia la importancia de sospechar DILI por esteroides anabólicos, realizar un diagnóstico temprano y educar a la población sobre los riesgos de su consumo no supervisado.

Palabras clave: estanozolol, esteroides anabólicos, colestasis, enfermedad hepática inducida por medicamento.

Abstract

Drug-induced liver injury (DILI) is a rare but clinically relevant condition, the diagnosis of which can be complex due to the variability of its manifestations and the need to exclude other causes. Anabolic-androgenic steroids, especially 17α-alkylated derivatives such as stanozolol, can cause dose-

[1] Médica, Residente de Medicina Interna, Universidad Simón Bolívar. Clínica de la Costa, Barranquilla, Colombia.

[2] Médica, Universidad del Sinú, Seccional Cartagena. Clínica de la Costa, Barranquilla, Colombia.

[3] Médico, Especialista en Medicina Interna, MSc en Salud Pública. Profesor, Universidad Simón Bolívar. Clínica de la Costa, Barranquilla, Colombia.

[4] Médico, Especialista en Medicina Interna, Especialista en Hepatología Clínica, Universidad de Antioquia. Clínica de la Costa, Barranquilla, Colombia. Email: lujanmarcos@gmail.com.

Conflicto de intereses: los autores declaran que no tienen conflicto de intereses.
Hepatología 2026;7:52-57. https://doi.org/10.59093/27112330.163.
Asociación Colombiana de Hepatología, 2026.
Recibido el 16 de septiembre de 2025; aceptado el 1 de diciembre de 2025.

dependent hepatotoxicity, usually with a cholestatic pattern. We describe the case of a previously healthy 33-year-old woman who developed jaundice, pruritus, and choluria after the cosmetic use of injectable stanozolol. Laboratory studies showed direct hyperbilirubinemia and a moderate elevation of aminotransferases, while liver biopsy confirmed cytoplasmic cholestasis with portal inflammation. Despite meeting Hy's Law criteria, she did not develop with acute liver failure. Management was based on definitive discontinuation of the drug and symptomatic treatment with cholestyramine and ursodeoxycholic acid, with progressive clinical resolution. This case highlights the importance of suspecting DILI associated with anabolic steroids, making an early diagnosis, and educating the population about the risks of unsupervised use.

Keywords: stanozolol, anabolic steroids, cholestasis, drug-induced liver disease.

Introducción

La enfermedad hepática inducida por medicamentos (DILI, por sus siglas en inglés, *Drug-Induced Liver Injury*) es un efecto adverso poco frecuente, con una incidencia estimada entre 13,9 y 19,1 por cada 100.000 personas por año. A pesar de su baja frecuencia, constituye una causa importante de daño hepático agudo y su diagnóstico puede ser complejo debido a la variedad de presentaciones clínicas y la necesidad de excluir otras causas [1].

Hasta el momento, se han reportado pocos casos de hepatotoxicidad atribuible al estanozolol. La manifestación clínica es heterogénea, siendo la forma más prevalente la hepatitis colestásica. Este agente ejerce un efecto hepatotóxico directo, de carácter dosis dependiente y predecible, mediado por mecanismos de estrés oxidativo a nivel de los hepatocitos. La severidad del daño hepático guarda una estrecha correlación con la dosis administrada y con la presencia de factores predisponentes concomitantes, como la administración simultánea de otros fármacos hepatotóxicos o la edad avanzada del paciente. En la mayoría de los casos, el cuadro clínico muestra una evolución favorable tras la suspensión del agente causal [2].

Presentamos el caso clínico de una paciente joven de sexo femenino que desarrolló hepatotoxicidad secundaria al uso de estanozolol. La paciente no presentaba antecedentes hepáticos relevantes ni comorbilidades significativas, y refería el uso de este esteroide anabólico con fines estéticos. Tras varias semanas de administración, inició sintomatología compatible con disfunción hepática.

Caso clínico

Mujer de 33 años, sin antecedentes patológicos de importancia, quien consulta por cuadro clínico de aproximadamente una semana de evolución, caracterizado por dolor abdominal leve y difuso, deposiciones diarreicas con características de acolia, coluria y posterior aparición de ictericia generalizada, acompañada de prurito intenso y múltiples episodios eméticos. Al examen físico se evidenció ictericia de piel y mucosas, abdomen blando no distendido, con hepatomegalia leve, dolorosa a la palpación profunda en hipocondrio derecho. Al reinterrogatorio, la paciente refirió uso no supervisado de esteroides anabólicos androgénicos con fines estéticos, específicamente estanozolol inyectable, un derivado sintético de la dihidrotestosterona (DHT), a razón de 50 mg tres veces por semana durante un mes, finalizando el tratamiento un día antes del ingreso.

Los estudios de laboratorio evidenciaron inicialmente una alteración del perfil hepático que sugería un patrón hepatocelular, con hiperbilirrubinemia a expensas de la directa, aminotransferasas séricas elevadas y fosfatasa alcalina discretamente aumentada; los tiempos de coagulación y el INR se mantuvieron dentro de límites normales (**tabla 1**). Ante estos hallazgos, se realizó colangiorresonancia magnética, la cual reportó hepatomegalia leve, sin dilatación de la vía biliar intra ni extrahepática, lo que permitió descartar obstrucción biliar mecánica. Se realizaron estudios adicionales, que permitieron excluir causas infecciosas y autoinmunes.

Dada la persistencia del cuadro clínico, se decidió realizar biopsia hepática percutánea dirigida al lóbulo derecho. El estudio histopatológico reveló colestasis citoplasmática con congestión sinusoidal en zona 3, infiltrado inflamatorio portal mixto compuesto por linfocitos y neutrófilos, y dilatación sinusoidal difusa con congestión centrolobulillar, con positividad para CK AE1/AE3, marcador epitelial que confirma el aumento del número de conductos biliares, interpretado como una respuesta reactiva a la lesión hepática colestásica (**figura 1**).

Con base en los hallazgos clínicos y bioquímicos, se estableció el diagnóstico de

Tabla 1. Reporte de laboratorios al ingreso, al mes y a los dos meses.

Paraclínico	Inicio	Mes 1	Mes 2
Aspartato aminotransferasa (U/L)	284	88	29
Alanina aminotransferasa (U/L)	91	48	23
Fosfatasa alcalina (U/L)	121	148	59,0
Gamma-glutamil transferasa (U/L)	59,0	46	12
Bilirrubina total (mg/dL)	16,0	10,3	1,20
Bilirrubina directa (mg/dL)	13,9	8,5	0,4
Bilirrubina indirecta (mg/dL)	2,10	1,80	0,80
Tiempo de protrombina (s)	10,1	11,0	11,30
Tiempo parcial de tromboplastina (s)	32,70	31,90	32,10
INR	0,91	1,08	1,01
IgM virus hepatitis A (VHA)	Negativo	-	-
Antígeno de superficie virus hepatitis B (HBsAg)	Negativo	-	-
Anticuerpos virus hepatitis C (VHC)	Negativo	-	-
Virus no hepatotropos (CMV, HSV, VEB)*	Negativo	-	-
Anticuerpos virus de inmunodeficiencia humana (VIH)	Negativo	-	-
Anticuerpos antinucleares	Negativo	-	-
Anticuerpos anti-músculo liso	Negativo	-	-

INR: razón internacional normalizada; CMV: citomegalovirus; HSV: virus del herpes simple; VEB: virus de Epstein-Barr.

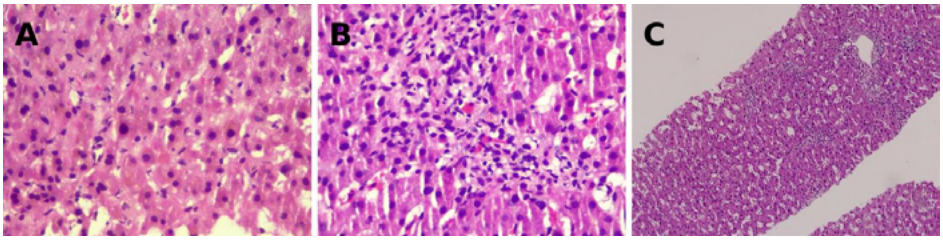

Figura 1. Hallazgos histopatológicos en biopsia hepática. A. Colestasis citoplasmática asociada a congestión sinusoidal en zona 3. B. Infiltrado inflamatorio portal mixto constituido por linfocitos y neutrófilos. C. Dilatación sinusoidal difusa con congestión centrolobulillar.

DILI secundaria al uso de esteroides anabólicos, atribuida específicamente al estanozolol. La paciente cumplía con los criterios bioquímicos de la Ley de Hy (*Hy's Law*); sin embargo, no desarrolló insuficiencia hepática aguda.

El manejo consistió en la suspensión definitiva del agente causal y en tratamiento sintomático con colestiramina y ácido ursodesoxicólico para el control del prurito. La ictericia mostró resolución gradual y el prurito cedió progresivamente. A los tres meses del inicio del cuadro, la paciente se encontraba asintomática, permaneciendo bajo seguimiento ambulatorio.

Discusión

La DILI es una reacción adversa poco frecuente e impredecible, causada no solo por medicamentos, sino también por suplementos dietéticos disponibles en la actualidad, y que en algunos casos puede desencadenar consecuencias clínicas graves. Es una de las razones más comunes por las que los compuestos no reciben aprobación regulatoria para su comercialización. Sus manifestaciones clínicas son variables, en ciertas ocasiones con síntomas compatibles con un patrón de lesión colestásica, como ictericia y prurito [3]. Estas características son típicamente propias de fármacos como los esteroides anabólicos. Los factores de riesgo no genéticos comúnmente considerados para DILI incluyen edad, sexo, obesidad, embarazo, desnutrición, medicación concomitante, alcoholismo y enfermedad hepática subyacente. Tras la suspensión del fármaco, las enzimas hepáticas suelen normalizarse en el transcurso de semanas o meses. Sin embargo, algunos compuestos pueden causar daño hepático persistente, incluso después de interrumpir el tratamiento [4].

La hepatotoxicidad inducida por esteroides anabólicos es dependiente de la dosis y relativamente predecible. La forma de presentación más frecuente es la hepatitis colestásica, habiéndose descrito también otros tipos de lesiones asociadas a la utilización de altas dosis: colestasis pura o blanda, hepatitis colestásica aguda, lesión hepatocelular aguda y tumores hepáticos [5]. La probabilidad de un fenotipo colestásico se incrementa con la edad avanzada y es más frecuente en varones. Su presentación habitual es con ictericia y prurito. La variedad canalicular se caracteriza por un incremento en la bilirrubina conjugada, fosfatasa alcalina (FA) y gamma-glutamil transferasa (GGT) con alteración mínima o nula de las aminotransferasas. Desde el punto de vista histológico, se observa colestasis hepatocitaria y dilatación de canalículos biliares con trombos de bilis, sin evidencia de necrosis o inflamación, y el curso es benigno

con recuperación completa y sin secuelas. Este tipo de lesión es característica de los anticonceptivos y esteroides anabolizantes que presentan un grupo alquilo o etinilo en el carbono 17α [4]; esto ocurre principalmente por alteración de los sistemas de transporte canalicular de los hepatocitos, afectando el flujo de sales biliares, aniones orgánicos y fosfolípidos [6].

La paciente presentó un cuadro compatible con colestasis blanda, que suele manifestarse entre 1 y 4 meses tras el inicio del consumo, aunque puede aparecer de manera más temprana. El inicio fue insidioso, con náuseas, prurito, coluria e ictericia, la cual se mantuvo pese a la suspensión del fármaco. El perfil bioquímico mostró elevación moderada de alanina aminotransferasa (ALT) y leve de FA, no superiores a entre 2 y 3 veces el límite superior de la normalidad, con tendencia al descenso progresivo de las aminotransferasas tras el inicio de la lesión [7].

Cabe resaltar que se aplicaron los criterios bioquímicos formales de la Ley de Hy (*Hy's Law*), los cuales predicen la gravedad de la DILI mediante la combinación de lesión hepatocelular y elevación de bilirrubina, definidos por ALT o AST ≥3 veces el límite superior de la normalidad (LSN) junto con bilirrubina total ≥2 veces el LSN. Aunque estos criterios presentan baja sensibilidad y alta especificidad, en este caso, a pesar de cumplir criterios de mal pronóstico, la paciente no desarrolló insuficiencia hepática aguda, evidenciada por la ausencia de coagulopatía (INR ≤1,5) y de encefalopatía hepática [8].

La hepatotoxicidad por esteroides anabólicos, en especial los 17α-alquilados como el estanozolol, es bien conocida pero subdiagnosticada. El patrón predominante es colestasis severa con bilirrubina muy elevada y enzimas hepáticas relativamente bajas ("*bland cholestasis*"). Aunque la mayoría de los pacientes mejora tras retirar el agente, algunos desarrollan complicaciones serias como insuficiencia hepática. El mecanismo de daño parece relacionado con el metabolismo oxidativo y la alteración en la secreción de ácidos biliares [9].

Por otra parte, la biopsia hepática constituye una herramienta diagnóstica fundamental, ya que permite evaluar la severidad del daño y orientar diagnósticos diferenciales. No obstante, su indicación en el contexto de DILI se reserva para casos en los que otros métodos no logran descartar causas alternativas. Los patrones histológicos observados en DILI abarcan prácticamente todas las lesiones hepáticas no neoplásicas, lo que puede resultar frustrante para el clínico, dado que habitualmente se espera un diagnóstico definitivo de DILI por parte del patólogo [10]. Los hallazgos histológicos en nuestra paciente mostraron colestasis citoplasmática con inflamación portal, sin destrucción de conductos biliar, hallazgo asociado a buen pronóstico.

En cuanto al manejo de la DILI, el único enfoque terapéutico comprobado es la suspensión inmediata del fármaco. La recuperación suele ser lenta y puede tardar varios meses, generalmente entre 3 y 6, incluso tras la suspensión del agente. Se pueden tratar síntomas como prurito o malestar digestivo de forma sintomática; la mayoría de los pacientes se recupera completamente si la lesión no progresa a insuficiencia hepática. En casos graves, especialmente con patrón hepatocelular y elevación marcada de bilirrubina (criterios de *Hy's Law*), existe riesgo de insuficiencia hepática aguda, aunque no todos los pacientes con estos criterios evolucionan a falla hepática, como sucedió en nuestra paciente [4].

La incidencia de la DILI ha ido en aumento debido al consumo no regulado de estos compuestos. La limitada regulación de estos productos constituye un reto de salud pública, subrayando la necesidad de que

los profesionales sanitarios alerten sobre sus riesgos hepáticos.

Conclusiones

El estanozolol puede causar DILI grave con colestasis intrahepática prolongada e insuficiencia hepática potencialmente mortal, incluso en personas sin enfermedad hepática previa. El diagnóstico temprano, la suspensión inmediata del fármaco y un manejo de soporte son claves para la recuperación [9]. Aunque la histopatología describe con precisión el daño tisular característico, el pilar diagnóstico es la sospecha clínica, la correlación temporal con la exposición al fármaco y el descarte exhaustivo de otras etiologías [11].

Aunque la función hepática suele normalizarse tras la suspensión del fármaco, el aumento de casos de colestasis blanda y de enfermedad hepática asociada al consumo de suplementos dietéticos subraya la necesidad de evaluar de manera temprana a los usuarios para prevenir la progresión de la lesión.

Este reporte contribuye con información valiosa sobre las características clínicas, bioquímicas e histológicas de este tipo de hepatotoxicidad, y recalca la importancia de que los profesionales de la salud consideren la exposición a medicamentos, suplementos o productos herbales de libre acceso al evaluar posibles casos de lesión hepática inducida por fármacos.

Referencias

1. **Cho JH, Oh DS, Hong SH, Ko H, Lee NH, Park SE, et al.** A nationwide study of the incidence rate of herb-induced liver injury in Korea. Arch Toxicol 2017;91:4009-4015. https://doi.org/10.1007/s00204-017-2007-9.
2. **Gómez-Rubio J, Bárcena-Atalaya AB, Ampuero-Herrojo J, Suárez E, Romero-Gómez M.** Hepatotoxicidad inducida por estanozolol. RAPD online 2014;37:50-56.
3. **Maddur H, Chalasani N.** Idiosyncratic drug-induced liver injury: A clinical update. Curr Gastroenterol Rep 2011;13:65-71. https://doi.org/10.1007/s11894-010-0154-8.
4. **Ortega-Alonso A, Andrade RJ.** Hepatopatías de origen tóxico y farmacológico. Medicine 2016;12:545-552. https://doi.org/10.1016/j.med.2016.05.001.
5. **Díaz-García JD, Córdova-Gallardo J, Torres-Viloria A, Estrada-Hernández R, Torre-Delgadillo A.** Drug-induced liver injury secondary to anabolic steroid use. Rev Gastroenterol Mex 2020;85:92-94. https://doi.org/10.1016/j.rgmx.2019.01.003.
6. **Cabrera-Rojas DL, Soto-Cardona J, Toro-Molina JL, Pérez-Cadavid JC, Marín-Zuluaga.** Colestasis inducida por anabólicos: reporte de caso y revisión de la literatura. Hepatología 2021;2:273-281. https://doi.org/10.52784/27112330.134.
7. **LiverTox.** Esteroides androgénicos. Bethesda (MD): Instituto Nacional de Diabetes y Enfermedades Digestivas y Renales; 2012. Actualizado el 30 de mayo de 2020. Disponible en http://www.livertox.nih.gov/.
8. **Lo Re III V, Haynes K, Forde KA.** Riesgo de insuficiencia hepática aguda en pacientes con lesión hepática inducida por fármacos: evaluación de la ley de Hy y un nuevo modelo pronóstico. Clin Gastroenterol Hepatol 2015;13:2360-2368. https://doi.org/10.1016/j.cgh.2015.06.020.
9. **Stępień PM, Reczko K, Wieczorek A, Zarębska-Michaluk D, Pabjan P, Król T, Kryczka W.** Severe intrahepatic cholestasis and liver failure after stanozolol usage - Case report and review of the literature. Clin Exp Hepatol 2015;1:30-33. https://doi.org/10.5114/ceh.2015.51376.
10. **Ardila-Suárez OM, Oriz-Benjumea L, Arteta AA, Guevara-Casallas LG.** Daño hepático inducido por medicamentos: relación entre el índice R y la histopatología. Rev Gastroenterol Mex 2023;88:19-27. https://doi.org/10.1016/j.rgmx.2021.03.008
11. **Restrepo-Gutiérrez JC.** DILI: un desafío. Hepatología 2020;1:97-98. https://doi.org/10.52784/27112330.118.