Hepatitis aguda severa por virus de Epstein-Barr: reporte de caso

Severe acute hepatitis due to Epstein-Barr virus: A case report

Julio César Velasco-Castro[1], *Alwis Jeaniell Vega-Cataño*[2], *Lorena García-Agudelo*[3]

Resumen

La mononucleosis infecciosa es causada en el 90 % de los casos por el virus de Epstein-Barr. Las manifestaciones clínicas con frecuencia son leves y autolimitadas. En pacientes pediátricos suele ser asintomática y, en adultos, la ictericia, la linfadenopatía, la faringitis y la hepatoesplenomegalia son las manifestaciones más comunes. El diagnóstico se basa en la sospecha clínica y en estudios de laboratorio. Es típico evidenciar pruebas de función hepática elevadas debido a la inflamación sistémica y a la invasión del parénquima hepático por células B infectadas con el virus de Epstein-Barr; asimismo, se detectan pruebas serológicas positivas que indican la actividad viral. Se presenta el caso de un paciente masculino de 24 años que consultó por fiebre, astenia, adinamia, dolor abdominal y emesis. Las pruebas de función hepatobiliar estaban elevadas y en ascenso; en consecuencia, se ampliaron los diagnósticos diferenciales y se realizaron estudios que descartaron causas virales, parasitarias, afectación intrahepática y de las vías biliares, autoinmunes, tóxicas y enfermedad de Wilson. Se obtuvo como único resultado positivo los anticuerpos para el virus de Epstein-Barr. Dado que el estado clínico del paciente no mostraba mejoría y los estudios complementarios evidenciaron una disfunción hepática severa, se diagnosticó hepatitis aguda severa con coagulopatía e iniciaron tratamiento con N-acetilcisteína y, mediante un abordaje multidisciplinario, se logró una recuperación clínica satisfactoria. Este caso resalta la importancia de analizar la hepatitis aguda por virus de Epstein-Barr como parte del diagnóstico diferencial de las hepatitis virales agudas, evaluando su potencial progresión a falla hepática aguda.

Palabras clave: virus de Epstein-Barr, infecciones por virus de Epstein-Barr, mononucleosis infecciosa, hepatitis viral humana, insuficiencia hepática aguda.

[1] Médico, Departamento de Investigación GIHORO, Hospital Regional de la Orinoquia. Yopal, Colombia. Email: juliovelascoinvestigacion@gmail.com.

[2] Médico, Especialista en Medicina Interna, Departamento de Investigación GIHORO, Hospital Regional de la Orinoquia. Yopal, Colombia.

[3] Médica, Especialista en Epidemiología, MSc en VIH/SIDA. Departamento de Investigación GIHORO, Hospital Regional de la Orinoquia. Yopal, Colombia.

Conflicto de intereses: los autores declaran que no tienen conflicto de intereses.
Hepatología 2026;7:58-67. https://doi.org/10.59093/27112330.157.
Asociación Colombiana de Hepatología, 2026.
Recibido el 22 de septiembre de 2025; aceptado el 16 de noviembre de 2025.

Abstract

Infectious mononucleosis is caused in 90% of cases by the Epstein-Barr virus. Clinical manifestations are often mild and self-limiting. In pediatric patients, it is usually asymptomatic, and in adults, jaundice, lymphadenopathy, pharyngitis, and hepatosplenomegaly are the most common manifestations. The diagnosis is based on clinical suspicion and laboratory tests. Elevated liver function tests are typical due to systemic inflammation and invasion of the liver parenchyma by B cells infected with the Epstein-Barr virus. Positive serological tests indicating viral activity are also detected. We present the case of a 24-year-old male patient who consulted for fever, asthenia, adynamia, abdominal pain, and vomiting. Hepatobiliary function tests were elevated and rising, showing a mixed pattern of hepatocellular and cholestatic damage. Consequently, the differential diagnoses were expanded, and studies were performed to rule out viral, parasitic, intrahepatic, and biliary tract involvement, autoimmune, toxic, and Wilson's disease causes. The only positive result obtained was antibodies to the Epstein-Barr virus. Given that the patient's clinical condition showed no improvement and additional tests revealed severe liver dysfunction, severe acute hepatitis with coagulopathy was diagnosed, and treatment with N-acetylcysteine was initiated. Through a multidisciplinary approach, a satisfactory clinical recovery was achieved. This case highlights the importance of analyzing acute Epstein-Barr virus hepatitis as part of the differential diagnosis of acute viral hepatitis, evaluating its potential progression to acute liver failure.

Keywords: Epstein-Barr virus, Epstein-Barr virus infections, infectious mononucleosis, hepatitis, viral, human, acute liver failure.

Introducción

La mononucleosis infecciosa (MI), también conocida como "enfermedad del beso", es causada por el virus de Epstein-Barr (VEB). El VEB es un herpesvirus que infecta de forma frecuente al ser humano [1]. Su principal mecanismo de transmisión es a través de la saliva. Se estima que antes de los 30 años el 90 % de la población en general contrae el virus [1,2].

Las manifestaciones clínicas de la MI con frecuencia son leves y autolimitadas. En pacientes pediátricos, la enfermedad suele ser asintomática y, en adultos jóvenes, son frecuentes los síntomas clásicos. En los mayores de 60 años, la ictericia, la linfadenopatía, la faringitis y la hepatoesplenomegalia son las manifestaciones más comunes, siendo estas tres últimas la tríada representativa de la MI [3,4]. También puede haber edema periorbitario y/o palpebral en un tercio de los pacientes, mientras que la afectación cutánea usualmente sigue un patrón maculopapular, diseminado y eritematoso, el cual está presente entre el 10 % y el 45 % de los casos [5].

Las complicaciones son extremadamente infrecuentes, solo el 1 % de los pacientes las experimenta. No identificarlas a tiempo puede resultar fatal, especialmente en personas inmunodeprimidas. Del 80 % al 90 % de las infecciones del VEB generan compromiso hepático con elevación de las enzimas hepáticas y un 5 % presenta hiperbilirrubinemia asociada con una hepatitis colestásica [3-6].

El diagnóstico se basa en la sospecha clínica y en estudios de laboratorios. Es típico evidenciar linfocitos elevados con presencia de linfocitos atípicos y pruebas de función hepática elevadas, incluidas la fosfatasa alcalina y la gamma-glutamiltransferasa, debido a la inflamación sistémica y a la invasión del parénquima hepático por

células B infectadas con VEB, además de pruebas serológicas positivas que indican la actividad viral [7].

En la actualidad, no existe un tratamiento específico para la MI por VEB [6,7]. El manejo se basa inicialmente en el tratamiento de soporte intensivo, que incluye corrección de la coagulación, soporte hemodinámico, protección de la función renal y manejo de la encefalopatía hepática. Cuando la enfermedad progresa de forma rápida o falla la recuperación espontánea, el trasplante hepático es una alternativa terapéutica [8].

En los casos de proliferación clonal de linfocitos T infectados por VEB o un cuadro similar al de la hemofagocitosis, se ha utilizado quimioterapia y, eventualmente, el trasplante de células hematopoyéticas para controlar la infección viral persistente y la respuesta inflamatoria descontrolada [8].

El objetivo de este artículo es describir el caso de un paciente joven con hepatitis aguda por virus de Epstein-Barr, resaltando esta entidad como parte del diagnóstico diferencial de las hepatitis virales agudas y evaluando su potencial progresión a falla hepática aguda, así como establecer un enfoque diagnóstico y terapéutico integral para las hepatitis agudas de origen viral.

Caso clínico

Paciente masculino de 24 años, con antecedente de consumo de alcohol una vez por semana y tabaquismo ocasional, no refirió uso de medicamentos ni sustancias tóxicas. Consultó por un cuadro de tres días de evolución caracterizado por fiebre de hasta 39,9 °C, astenia, adinamia, dolor abdominal difuso y episodios eméticos de contenido alimenticio.

Al ingreso, los signos vitales fueron normales. Estaba consciente y orientado. Presentaba conjuntivas con leve tinte ictérico y en el torso anterior se observaban petequias. En el abdomen se encontró hepatomegalia, dolor a la palpación generalizada, pero sin irritación peritoneal. No se evidenciaron otras alteraciones.

Los exámenes de laboratorio iniciales se detallan en la **figura 1**, **día 1**. La glucemia y la función renal y pancreática se encontraban dentro de parámetros normales. La ecografía abdominal evidenció hepatomegalia, con un tamaño hepático de hasta 190 mm y engrosamiento de la pared vesicular de 12 mm, hallazgos sugestivos de un proceso inflamatorio hepático de etiología no determinada. Ante esta sospecha, se solicitaron estudios serológicos para hepatitis A, B y C, pruebas rápidas y determinación de anticuerpos para dengue y leptospirosis (**tabla 1**). Todos los resultados fueron negativos. Asimismo, se solicitó una prueba para el virus de la inmunodeficiencia humana (VIH), que resultó no reactivo, y la gota gruesa no mostró presencia de formas parasitarias.

El paciente fue ingresado a la unidad de cuidados intermedios (UCIN) debido al alto riesgo de desarrollar insuficiencia hepática aguda y hepatitis fulminante. Se inició manejo con fluidoterapia a base de cristaloides, antibioticoterapia empírica con ceftriaxona 2 g intravenosa (IV) cada 24 horas y doxiciclina 100 mg IV cada 12 horas por 7 días, además de vitamina K 10 mg IV cada 8 horas por 5 días. Durante la hospitalización, se solicitaron nuevos estudios, incluyendo controles de función hepática y análisis hematológico (**figura 1**, **día 4**). Los resultados evidenciaron una leve prolongación de los tiempos de coagulación, un incremento progresivo de las aminotransferasas y un hemograma dentro de parámetros normales.

En la hospitalización en UCIN, el paciente presentó dolor abdominal persistente y fiebre de hasta 39 °C, mientras que los de-

Figura 1. Resultados de laboratorio. TGO: transaminasa glutámico-oxalacética (AST: aspartato aminotransferasa); TGP: transaminasa glutámico pirúvica (ALT: alanina aminotransferasa); TPT: tiempo parcial de tromboplastina; TP: tiempo de protrombina; INR: índice internacional normalizado; LDH: deshidrogenasa láctica. Fuente: resultados de laboratorio del paciente.

más signos vitales se mantuvieron estables. Ante la presencia de hiperbilirrubinemia con predominio de bilirrubina directa y elevación de las pruebas de función hepática, con un patrón mixto de daño hepatocelular y colestásico, se decidió realizar una colangioresonancia magnética (**figura 2**) y un estudio Doppler portal. Estos revelaron hepatomegalia y edema de las paredes de la vesícula biliar, hallazgos que incrementaron la sospecha de hepatitis.

En consecuencia, se ampliaron los diagnósticos diferenciales para incluir etiologías virales y autoinmunes (**tabla 1**). Dentro de los estudios realizados, se obtuvo como único resultado positivo la serología para el VEB. Por otro lado, los hallazgos imagenológicos y de laboratorio permitieron descartar pancreatitis, colangitis esclerosante primaria, patologías autoinmunes (hepatitis autoinmune y cirrosis biliar primaria) e incluso la enfermedad de Wilson, mediante la determinación de cobre urinario y sérico, así como niveles séricos de ceruloplasmina, los cuales fueron normales.

Dado que el estado clínico del paciente no mostraba mejoría y los estudios complementarios evidenciaron una disfunción hepática severa, se diagnosticó hepatitis aguda severa y se inició tratamiento con N-acetilcisteína, con una dosis inicial de 150 mg/kg, seguida de 100 mg/hora en infusión continua durante 5 días.

Al décimo día de hospitalización en la UCIN, el paciente fue remitido a un centro de referencia de hepatología. Recibió manejo médico integral, con evolución clínica favorable. Se observó resolución completa del cuadro clínico, incluida la desaparición de la ictericia. Los parámetros de función hepática (bilirrubinas, ami-

Tabla 1. Estudios serológicos e inmunológicos.

Parámetros	Resultado	Valores de referencia
AgsHB	Negativo	Negativo
Anticuerpos anti-HBs	Negativo	Negativo
Anti-VHB core	Negativo	Negativo
IgM VHA	Negativo	Negativo
IgM VHC	Negativo	Negativo
RT-PCR en tiempo real (amplificación de ácidos nucleicos) para dengue	Negativo	Negativo
IgM para dengue	Negativo	Negativo
IgM para leptospira	Negativo	Negativo
IgG para Epstein-Barr, antígeno de cápside	45,70	Positivo >40 U/mL
IgM para Epstein-Barr, antígeno de cápside	138	Positivo >40 U/mL
IgM para citomegalovirus	0,76	Negativo <0,85 U/mL
IgG para citomegalovirus	207,50	Negativo <6 U/mL
Complemento C3	75	82-185 mg/dL
Complemento C4	8,10	15-53 mg/dL
Anticuerpos IgG antimúsculo liso (ASMA)	Negativo	Negativo (título <1:20)
Anticuerpos IgG antimitocondriales (AMA)	Negativo	Negativo (título <1:20)
Anticuerpos anticitoplasma de neutrófilos (ANCA)	Negativo	Negativo

AgsHB: antígeno de superficie del virus de la hepatitis B; anti-HBs: anticuerpos contra el antígeno de superficie del virus de la hepatitis B; VHB: virus de la hepatitis B; VHA: virus de la hepatitis A; VHC: virus de la hepatitis C; IgM/IgG: inmunoglobulina M/G. Fuente: resultados de laboratorio del paciente.

notransferasas, tiempos de coagulación, fosfatasa alcalina y lactato deshidrogenasa) se normalizaron (**figura 1**, **día 10**). No se identificaron alteraciones clínicas o bioquímicas adicionales.

Dado el curso clínico favorable y la recuperación significativa de la función hepática, no se consideró necesario su inclusión en la lista de trasplante hepático. El paciente fue dado de alta hospitalaria con indicaciones de seguimiento ambulatorio por un equipo multidisciplinario. Los autores del presente reporte no lograron realizar seguimiento posterior debido a la lejanía del lugar de origen del paciente y a las limitaciones propias de su entorno.

Discusión

El VEB o herpesvirus humano gamma 4 (HHV-4) es un virus de ADN bicatenario causante del 90 % de los casos de MI. El 10 % restante corresponde a los casos originados por el citomegalovirus (CMV), el virus del herpes humano 6, el virus del herpes simple (VHS) y el VIH [9].

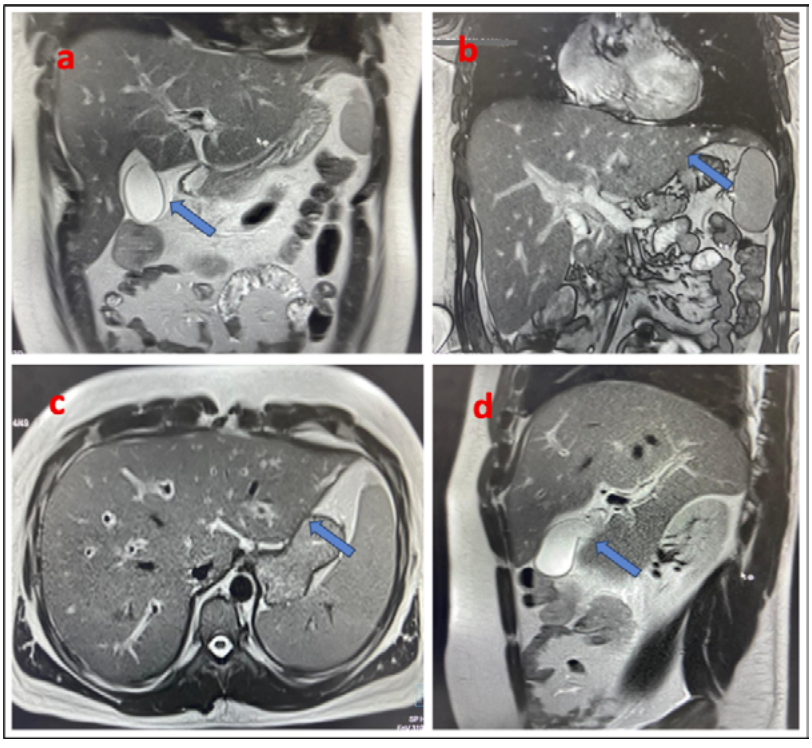

Figura 2. Resultado de colangioresonancia magnética que muestra, en a, b, c y d (flechas azules), hepatomegalia (23,95 cm en el diámetro cefalocaudal y 22,99 cm en el diámetro transverso), aumento de la señal en T2 de las paredes de los vasos portales y en la periferia de la vesícula biliar, imágenes hiperintensas en T2 e hipointensas en T1.

El período de incubación del VEB es de 30 a 50 días y es considerado un virus altamente contagioso, incluso puede transmitirse a otros individuos hasta 180 días después del inicio de los síntomas. Su fisiopatología y sus mecanismos inmunitarios no son bien conocidos [10]. El mecanismo probable de la afectación hepatocelular y colestásica por el VEB se debe a la producción de citocinas proinflamatorias, principalmente de linfocitos TCD8+ (que secretan mediadores inflamatorios como el factor de necrosis tumoral α, el interferón γ y el ligando Fas) a nivel sistémico e intrahepático, que afectan los sistemas de transporte biliar sinusoidal y tubular [9-11]. Como se ilustra en la **figura 3**, el humano se infecta mediante la saliva contaminada con el virus, que penetra en el epitelio de la mucosa orofaríngea, donde inicia una replicación lítica primaria y se disemina a través del tejido linfoide y sangre periférica. El VEB infecta los linfocitos B amigdalinos vírgenes, generando expresión de proteínas latentes. En el mecanismo de respuesta inicial del sistema inmune, la acción de las células natural killer (NK) y los linfocitos T genera, en su mayoría, destrucción de las células infectadas. Las células que logran evadir la respuesta inmune primaria experimentan una reacción del centro germinal, donde habrá expresión de un menor número de genes virales. Cuando las proteínas reguladoras EBNAs (antígenos nucleares del virus

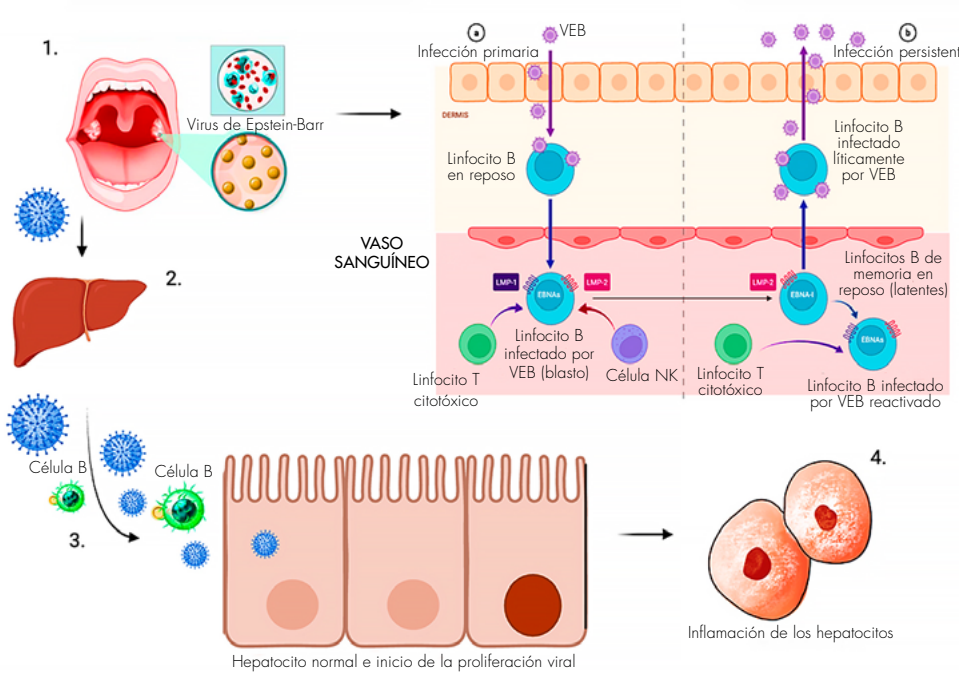

Figura 3. Patogenia del virus de Epstein-Barr (VEB). En la esquina superior derecha se explica la infección primaria. El esquema ilustra las fases de entrada (1), diseminación (2), reactivación (3) y afectación hepática (4), que culmina con la alteración de la integridad del hepatocito y conduce a la hepatomegalia como resultado de un marcado proceso inflamatorio. VEB: virus de Epstein-Barr; EBNAs: antígenos nucleares del virus de Epstein–Barr; LMP1/2: proteínas de membrana latentes 1 y 2. Figura creada con BioRender.com.

de Epstein-Barr) se expresan intermitentemente durante la división de las células B de memoria, el genoma viral se distribuye a las células hijas, que en definitiva pueden sufrir una transformación blástica en la que el VEB expresa los antígenos nucleares EBNA (como EBNA-1 y EBNA-2), LPM1 y LPM2 (del inglés, *Latent Membrane Proteins 1 and 2*), convirtiéndose en células B de memoria cargadas de viriones que serán eliminados en la saliva o que pueden transmitirse a otros hospedadores, como las células B vírgenes previamente no infectadas en el mismo huésped. En la infección persistente, las células B previamente infectadas pueden permanecer latentes y sufrir reactivaciones que, en consecuencia, pueden generar eliminación de viriones del VEB por replicación de células B vírgenes o por la respuesta bien establecida de las células T de memoria [12].

El VEB afecta con mayor frecuencia a los niños pequeños y adolescentes. En un estudio retrospectivo se incluyeron 166 casos de MI y se encontró que hubo una mayor incidencia de la enfermedad en el sexo masculino, con un 40,9 %. De toda la población incluida, los niños entre los 4 y 10 años fueron los más comprometidos, seguidos del grupo entre los 14 y 18 años de edad [9]. En este reporte de caso, encontramos que la edad y el género son dos características de presentación poco

frecuentes; en adultos jóvenes hay menos casos reportados en comparación con la población pediátrica [8-11].

En los pacientes con infección por VEB, además de hepatitis, hay faringitis o amigdalitis, presentes en el 90,3 % de los casos; el 92,8 % tienen adenopatías, el 86,1 % fiebre, el 77,7 % desarrollan síntomas gastrointestinales como dolor abdominal, náuseas o vómitos, y erupción cutánea [9,11]. En contraste con los hallazgos de nuestro paciente, los síntomas coincidentes con lo reportado en la literatura fueron la fiebre, el dolor abdominal y el vómito; aunque similares, fueron manifestaciones poco específicas para considerar la hepatitis por el VEB como primera posibilidad, lo que probablemente pudo haber retrasado el diagnóstico.

Las lesiones cutáneas tipo petequias no son tan comunes. El rash maculopapular se ve en algunos casos de infección por VEB, especialmente tras el uso de antibióticos o en la infección primaria [13,14]. En el presente caso, el tinte ictérico y las petequias en el torso anterior pueden señalar un daño hepático más extenso, con prolongación de los tiempos de coagulación. Aunque no se documentó trombocitopenia en nuestro paciente, la alteración plaquetaria puede ser un mecanismo que explique el sangrado cutáneo.

Una de las manifestaciones más comunes es la hepatomegalia, descrita hasta en el 80,7 %. En el compromiso hepatobiliar es usual encontrar elevación de las aminotransferasas y de las bilirrubinas, a expensas de la bilirrubina directa. En la vesícula biliar es típico el engrosamiento de la pared y, en algunos casos, puede presentarse colecistitis alitiásica, como fue reportado por Zhang y Wang [13] en un niño de 9 años. Aunque rara, es una entidad clínica infrecuente con síntomas atípicos, donde su diagnóstico puede pasar desapercibido, como ocurrió en nuestro paciente que presentó, además de dolor abdominal y fiebre, ictericia significativa con patrón mixto (colestásico y hepatocelular) y cambios estructurales del parénquima hepático y de la vesícula biliar.

La hepatitis por VEB puede presentarse con manifestaciones clínicas inespecíficas, por lo que es fundamental considerar diversos diagnósticos diferenciales. Entre ellos se encuentran las hepatitis virales causadas por los virus hepatotropos clásicos, como hepatitis A, B, C, D y E, especialmente en pacientes con ictericia y elevación de las aminotransferasas. También deben considerarse infecciones por otros virus, como CMV y VHS, y parasitosis como la malaria, que pueden producir una hepatitis con características similares, en especial en pacientes inmunocomprometidos. Asimismo, es importante descartar enfermedades de las vías biliares o colestásicas (como obstrucción biliar y colangitis), causas autoinmunes (hepatitis autoinmune), tóxicas o inducidas por fármacos (como paracetamol o antibióticos) y causas metabólicas, como la enfermedad de Wilson [15-17].

En el caso en cuestión se consideró un espectro ampliado de diagnósticos que pudieran relacionarse con el cuadro clínico del paciente, tal y como se describe en la literatura, dadas las similitudes en la sintomatología con otras etiologías de hepatitis. Se realizaron estudios de laboratorio, serológicos e imagenológicos para determinar la causa, obteniendo como único resultado positivo los anticuerpos para el VEB. Se descartaron causas virales (hepatitis A, B, C, D y E, infección por CMV, VHS, VIH), parásitos (malaria), afectación intrahepática y de las vías biliares (cirrosis, colecistitis con colelitiasis y colangitis), autoinmunes, tóxicas (por consumo de sustancias y fármacos) y también la enfermedad de Wilson.

El tratamiento de la hepatitis por VEB sigue siendo de soporte, con intervenciones específicas reservadas para casos severos o complicados. El tratamiento con N-acetilcisteína (NAC) ha demostrado beneficios al actuar principalmente como un precursor de la síntesis de glutatión, un antioxidante intracelular que protege a los hepatocitos del daño oxidativo inducido por el estrés inflamatorio severo [8,18].

En el contexto de la hepatitis fulminante, donde hay una rápida necrosis hepática y disfunción multisistémica, la NAC contribuye a mejorar la perfusión hepática, estabilizar las membranas celulares y modular la respuesta inflamatoria. Además, puede mejorar la oxigenación tisular y reducir la producción de radicales libres. Aunque su uso está más establecido en la sobredosis por paracetamol, su aplicación en la hepatitis por VEB ha demostrado aumentar la supervivencia, retrasar la necesidad de trasplante hepático y evitar intervenciones mayores, como la quimioterapia y el trasplante de células hematopoyéticas para controlar la inflamación persistente [18,19].

Finalmente, nuestro paciente presentó un buen pronóstico al no requerir trasplante hepático, lo que sugiere que las intervenciones terapéuticas implementadas fueron efectivas. En concreto, el manejo estricto y multidisciplinario, sumado a la terapia con NAC, contribuyó de forma significativa a la recuperación del paciente.

Conclusiones

El caso presentado corresponde a una hepatitis aguda severa secundaria a infección por el VEB, una etiología que, aunque infrecuente, debe considerarse dentro del diagnóstico diferencial de las hepatitis agudas, especialmente en pacientes jóvenes con síndrome mononucleósico. La evolución clínica de nuestro paciente fue favorable, sin evidencia de disfunción hepática grave ni progresión a insuficiencia hepática aguda, lo cual es característico en la mayoría de los casos asociados al VEB.

Referencias

1. **Kristjánsson RP, Dietz JB, Davíðsson ÓB, Kjerulff B, Rostgaard K, Dowsett J, et al.** Associations between past infectious mononucleosis diagnosis and 47 inflammatory and vascular stress biomarkers. Sci Rep 2025;15:11312. https://doi.org/10.1038/s41598-025-95276-4.
2. **Dunmire SK, Hogquist KA, Balfour HH.** Infectious mononucleosis. Curr Top Microbiol Immunol 2015;390:211-240. https://doi.org/10.1007/978-3-319-22822-8_9.
3. **Pamala C, Orabi M, Avinash S, Kamel I.** Atypical presentation of Epstein-Barr virus infectious mononucleosis with cholestatic hepatitis and hyperbilirubinemia in a young adult: A case report. Cureus 2024;16:e71066. https://doi.org/10.7759/cureus.71066.
4. **Lin J, Sivasubramanian G.** Double trouble: A primary Epstein-Barr virus infection causing cholestatic hepatitis and hemophagocytic lymphohistiocytosis. Cureus 2022;14:e31014. https://doi.org/10.7759/cureus.31014.
5. **Leung AKC, Lam JM, Barankin B.** Infectious mononucleosis: An updated review. Curr Pediatr Rev 2024;20:305-322. https://doi.org/10.2174/1573396320666230801091558.
6. **Nishioka H, Kitagawa N.** Epstein-Barr virus-related infectious mononucleosis accompanied by cholestatic hepatitis. Cureus 2025;17:e88392. https://doi.org/10.7759/cureus.88392.
7. **Joshi A, Jha D, Wari E, Saeed M, Hussain M, Hiatt TK.** Cholestatic hepatitis in acute Epstein-Barr virus infection: A case report. Clin Case Rep 2024;12:e9357. https://doi.org/10.1002/ccr3.9357.
8. **Nakajima K, Hiejima E, Nihira H, Kato K, Honda Y, Izawa K, et al.** Case report: A case of Epstein-Barr virus-associated acute liver failure requiring hematopoietic cell transplantation after emergent liver transplantation. Front Immunol 2022;13:825806. https://doi.org/10.3389/fimmu.2022.825806.

9. **Rutkowska M, Pokorska-Śpiewak M.** Epstein Barr virus hepatitis-A mild clinical symptom or a threat? Vaccines (Basel) 2023;11:1119. https://doi.org/10.3390/vaccines11061119.
10. **Mani SA, Alukal JJ, Amjad W, John E, Makar R.** S3666 acute liver injury secondary to Epstein-Barr virus (EBV) infection. Am J Gastroenterol 2021;116:S1497-S1497. https://doi.org/10.14309/01.ajg.0000788196.25962.34.
11. **Dang AK, Haile Y, Furey C, Saffouri G.** S4197 behind the Barr: A case of acute EBV hepatitis and literature review. Am J Gastroenterol 2024;119:S2710-S2711. https://doi.org/10.14309/01.ajg.0001046156.80864.8c.
12. **Yu H, Robertson ES.** Epstein-Barr Virus History and Pathogenesis. Viruses 2023;15:714. https://doi.org/10.3390/v15030714.
13. **Zhang X, Wang C.** Epstein-Barr virus (EBV)-induced acute acalculous cholecystitis in children: A case report. Transl Pediatr 2025;14:1326-1331. https://doi.org/10.21037/tp-2024-614.
14. **Coyne B, Elghazzawy MB.** A rare case of Epstein-Barr virus hepatitis and rash in an adolescent. Cureus 2025;17:e85353. https://doi.org/10.7759/cureus.85353.
15. **Schechter S, Lamps L.** Epstein-Barr virus hepatitis: A review of clinicopathologic features and differential diagnosis. Arch Pathol Lab Med 2018;142:1191-1195. https://doi.org/10.5858/arpa.2018-0208-RA.
16. **Theodory B, Dopp M, Swisher AR, Flores RM, Robb PM.** Epstein-Barr virus induced acute hepatitis with hyperferritinemia: A rare presentation. IDCases 2023;33:e01872. https://doi.org/10.1016/j.idcr.2023.e01872.
17. **Satılmış O, Ozturk Y, Yönet F, Özer H, Keskin PB, Baloğlu i, et al.** Acute cholestatic hepatitis due to infectious mononucleosis: A case report. Turk J Int Med 2024;6:97-101. https://doi.org/10.46310/tjim.1303184.
18. **Ahl A, Abadir S, Kalfayan G, Saldaña M.** S4465 A case of EBV hepatitis treated with N-Acetylcysteine: A placebo or true effect? Am J Gastroenterol 2024; 119:S2851-S2852. https://doi.org/10.14309/01.ajg.0001047228.03940.4b.
19. **Lee F, Qiu H, Wakil A, Olivo-Salcedo R.** S3637 Epstein-Barr virus related acute liver failure in a young immunocompetent male. Am J Gastroenterol 2023;118:S2362-S2362. https://doi.org/10.14309/01.ajg.0000964188.50617.f1.