Neuromielitis óptica mediada por virus de hepatitis C: una excepcional asociación, reporte de caso

Hepatitis C virus-mediated neuromyelitis optica: An exceptional association. Case report

Juan Santiago Serna-Trejos[1], *Valeria Otálora-Sánchez*[2], *Álvaro Andrés Montenegro-Apraez*[3], *Daniela Rojas-Mejía*[4], *Diego Mauricio Gómez-Ramírez*[5]

Resumen

La neuromielitis óptica (NMO) es un trastorno autoinmune desmielinizante del sistema nervioso central caracterizado por anticuerpos dirigidos contra la acuaporina-4 (AQP4). Su asociación con hepatitis C crónica es poco común, pero clínicamente relevante. Se presenta una paciente con hepatitis C crónica que desarrolló mielitis longitudinal extensa y neuritis óptica, compatible con NMO. La paciente tenía serología positiva para anti-AQP4 y manifestaciones neurológicas subagudas. Se descartaron otras causas infecciosas y neoplásicas. Fue tratada con corticoides y posteriormente con azatioprina, con respuesta clínica favorable. Se exploran mecanismos fisiopatológicos que vinculan la infección por el virus de la hepatitis C (VHC) con la génesis de la NMO, incluyendo la activación policlonal de linfocitos B, vasculitis crioglobulinémica, disrupción de la barrera hematoencefálica e inmunopatología cruzada. Este caso refuerza la necesidad de considerar NMO como diagnóstico diferencial en pacientes con VHC y síntomas neurológicos subagudos, especialmente cuando se identifican anticuerpos anti-AQP4. La relación patogénica entre ambas condiciones, aunque infrecuente, debe tenerse en cuenta para un diagnóstico temprano e iniciar oportunamente el tratamiento inmunomodulador.

Palabras clave: neuromielitis óptica, hepatitis C crónica, enfermedades autoinmunes, aquaporina 4, mielitis.

Abstract

Neuromyelitis optica (NMO) is an autoimmune demyelinating disorder of the central nervous system characterized by antibodies directed against aquaporin-4 (AQP4). Its association with chronic hepa-

[1] Médico, MSc en Epidemiología, PhD en Salud Pública, Residente de Medicina Interna, Universidad ICESI. Cali, Colombia. Email: juansantiagosernatrejos@gmail.com.

[2] Médica, Especialista en Anestesiología, Pontificia Universidad Javeriana. Cali, Colombia.

[3] Médico, Especialista en Medicina de Urgencias, Especialista en Medicina Crítica y Cuidado Intensivo, Clínica Imbanaco. Cali, Colombia.

[4] Médica, Clínica del Occidente. Bogotá, Colombia.

[5] Médico, Especialista en Medicina Interna, Especialista en Gastroenterología, Clínica Imbanaco. Cali, Colombia.

Conflicto de intereses: los autores declaran que no tienen conflicto de intereses.
Hepatología 2026;7:68-77. https://doi.org/10.59093/27112330.150.
Asociación Colombiana de Hepatología, 2026.
Recibido el 21 de agosto de 2025; aceptado el 15 de noviembre de 2025.

titis C is rare but clinically relevant. We present a patient with chronic hepatitis C who developed extensive longitudinal myelitis and optic neuritis, consistent with NMO. The patient was seropositive for anti-AQP4 antibodies and had subacute neurological manifestations. Other infectious and neoplastic causes were ruled out. She was treated with corticosteroids and subsequently with azathioprine, with a favorable clinical response. Pathophysiological mechanisms linking hepatitis C virus (HCV) infection with the genesis of NMO are explored, including polyclonal B-cell activation, cryoglobulinemic vasculitis, disruption of the blood-brain barrier, and cross-immunopathology. This case reinforces the need to consider NMO as a differential diagnosis in patients with HCV and subacute neurological symptoms, especially when anti-AQP4 antibodies are identified. The pathogenic relationship between the two conditions, although rare, should be taken into account for early diagnosis and the timely initiation of immunomodulatory treatment.

Keywords: neuromyelitis optica, hepatitis C, chronic, autoimmune diseases, aquaporin 4, myelitis.

Introducción

La infección por el virus de hepatitis C (VHC) constituye un problema de salud pública, con más de 184 millones de individuos infectados, lo que corresponde a cerca del 3 % de la población mundial [1]. Los pacientes con infección por el VHC pueden presentar un aclaramiento viral espontáneo que corresponde del 15 % al 45 % de los casos, el restante del 55 % al 85 % de los pacientes desarrolla una infección crónica con riesgo de progresión a hepatopatías terminales dos a tres décadas después [2]. Estos pacientes usualmente cursan de manera asintomática durante sus primeras etapas; sin embargo, en la fase crónica de la infección por VHC se describen hallazgos típicos de la cirrosis, como ascitis, encefalopatía hepática e ictericia. Adicionalmente, los pacientes pueden cursar con manifestaciones extrahepáticas por la infección por el VHC, probablemente debido a que, bajo ciertas circunstancias, puede generarse replicación viral del VHC en los linfocitos B, lo que conlleva a la producción de crioglobulinas, las cuales se depositan en vasos, principalmente de pequeño calibre, generando su depósito principalmente en la piel, articulaciones, riñones y fibras nerviosas periféricas.

El compromiso neurológico secundario a la infección por el VHC se presenta con mayor frecuencia como neuropatía sensorial periférica; menos frecuente es la descripción de neuropatía motora periférica y mononeuropatía múltiple. De forma infrecuente existen reportes de mielitis transversa y, excepcionalmente, se ha reportado neuromielitis óptica (NMO). A continuación, presentamos el diagnóstico retrospectivo de infección por el VHC y la presentación de NMO como manifestación extrahepática del VHC [3].

Caso clínico

Paciente femenina de 30 años con antecedente de linfoma no Hodgkin diagnosticado en la infancia, manejado con quimioterapia, radioterapia y múltiples transfusiones de hemoderivados, logrando la remisión completa del cáncer. Permaneció asintomática hasta los 23 años (2016), cuando presentó parestesias y alodinia en el pie derecho, con progresión a trastorno de la marcha y paresia de extremidades inferiores. Fue diagnosticada con mielitis transversa y tratada con pulsos de metilprednisolona seguidos de prednisolona oral, con recuperación funcional satisfactoria.

Un año después (2017) presentó pérdida súbita de la agudeza visual bilateral, con

compromiso predominante de la visión cromática. La evaluación neurológica descartó esclerosis múltiple y mostró anticuerpos anti-acuaporina 4 (AQP4-IgG) positivos, confirmando neuromielitis óptica (NMO). La resonancia magnética de esa época evidenció una lesión medular extensa longitudinal compatible con desmielinización inflamatoria; sin embargo, las imágenes no se encuentran disponibles para publicación debido a limitaciones administrativas. Se inició manejo con esteroides y posteriormente con rituximab en esquema semestral, logrando ausencia completa de recaídas de neuritis óptica o mielitis durante los siguientes seis años. Este compromiso desmielinizante constituye el eje clínico central del caso al representar una enfermedad autoinmune mayor que, retrospectivamente, podría relacionarse con una infección crónica por VHC no diagnosticada.

En octubre de 2023 consultó por ictericia, distensión abdominal progresiva, edema de extremidades inferiores y alteraciones del comportamiento. El examen inicial mostró signos de insuficiencia hepática descompensada y encefalopatía hepática, por lo que requirió manejo en la unidad de cuidados intensivos. Presentaba ascitis significativa, coagulopatía y ANA 1:80, por lo que se consideró inicialmente una posible hepatitis autoinmune. La biopsia hepática mostró proliferación celular con ligera atipia (**tabla 1**) y, a pesar de pulsos de esteroides y de ciclofosfamida, no hubo mejoría clínica. Dada la alta sospecha de cirrosis crónica agudizada, fue remitida a un centro con capacidad de trasplante hepático en diciembre de 2023.

En el centro de referencia se documentó ictericia generalizada, encefalopatía hepática grado 2 y marcadores de disfunción orgánica progresiva (**tabla 2**). Se ampliaron los estudios etiológicos, identificándose anticuerpos positivos para hepatitis C y una carga viral elevada (48.100.000 UI/mL), estableciéndose el diagnóstico de cirrosis hepática avanzada secundaria a infección crónica por VHC. Durante la hospitalización presentó bacteriemia por *Enterococcus faecalis*, manejada con antibioticoterapia. A pesar del soporte instaurado, evolucionó con hipotensión refractaria, deterioro renal y progresión de la insuficiencia hepática, culminando en falla orgánica múltiple. Falleció cinco días después del ingreso al centro especializado. La rápida evolución clínica impidió el inicio de la terapia antiviral con agentes de acción directa.

Discusión

La infección por VHC sigue representando un reto importante en salud pública. Se calcula que más de 184 millones de personas en el mundo se encuentran infectadas, lo que equivale a cerca del 3 % de la población global [1]. Sus factores de riesgo son

Tabla 1. Reporte de anatomía patológica de biopsia hepática.

Descripción macroscópica	2 fragmentos hepáticos, procesados en bloque
Descripción microscópica	Arquitectura hepática con distorsión arquitectural dada la presencia de bandas fibróticas, algunas atravesando los cilindros acompañadas de infiltrado inflamatorio crónico. Llama la atención la presencia focal de una proliferación hepatocitaria con ligera atipia, caracterizada por pequeñas láminas de células poligonales de citoplasma eosinófilo
Conclusión	Proliferación celular con ligera atipia pendiente de caracterización por estudio de inmunoperoxidasa

Tabla 2. Resumen del laboratorio clínico.

Parámetros	Día 1	Día 2	Día 3
TP (s)	21,8	26,8	32,9
TPT (s)	64,3	65,8	108,4
INR	2,16	2,7	3,36
Fibrinógeno (mg/dL)	106,4	92,6	-
Leucocitos ($x10^3/\mu L$)	5.750	4.650	7.080
Neutrófilos ($x10^3/\mu L$)	4.890	3.970	6.450
Hemoglobina (g/dL)	10,7	10,2	10,2
Hematocrito (%)	32,6	31,5	31
Plaquetas ($x10^3/\mu L$)	19.000	15.000	13.000
Ácido láctico (mmol/L)	2,88	3,8	3,71
pH	7,41	7,36	7,34
PCO_2 (mmHg)	38,6	41,9	39,4
HCO_3^- (mmol/dL)	24,2	23,4	20,9
Bilirrubina total (mg/dL)	8,32	-	-
Bilirrubina directa (mg/dL)	6,08	-	-
Bilirrubina indirecta (mg/dL)	2,24	-	-
AST/ALT (U/L)	114/66	108/74	-
Creatinina	0,47	0,58	0,92
BUN	27,6	38,3	51,1

TP: tiempo de protrombina; TPT: tiempo parcial de tromboplastina; INR: razón internacional estandarizada; AST: aspartato aminotransferasa; ALT: alanina aminotransferasa; BUN: nitrógeno ureico en sangre; PCO_2: presión parcial de dióxido de carbono; HCO_3^-: bicarbonato.

bien conocidos e incluyen conductas sexuales de riesgo, uso de drogas endovenosas, transfusiones sanguíneas, tatuajes, hemodiálisis, accidentes laborales en el ámbito de la salud y transmisión vertical [4]. En el caso descrito, la paciente presentó múltiples eventos transfusionales en la infancia, lo que hace sospechar que la vía de trasmisión más probable corresponde a la infección a través de soporte transfusional de hemoderivados sin analizar. Esto concuerda epidemiológicamente con la principal vía de trasmisión del VHC en Colombia [2]. Adicionalmente, es altamente probable que el soporte transfusional y por ende la trasmisión del VHC se haya realizado en la década del 90 [1], periodo en el cual se implementó en Colombia el tamizaje serológico en los bancos de sangre, incluyendo la detección del VHC en los donantes.

El VHC puede causar infección transitoria o infección crónica. La infección transitoria corresponde a los casos con aclaramiento viral espontáneo, que corresponden del 15 % al 45 % de los pacientes; por el contra-

Figura 1.

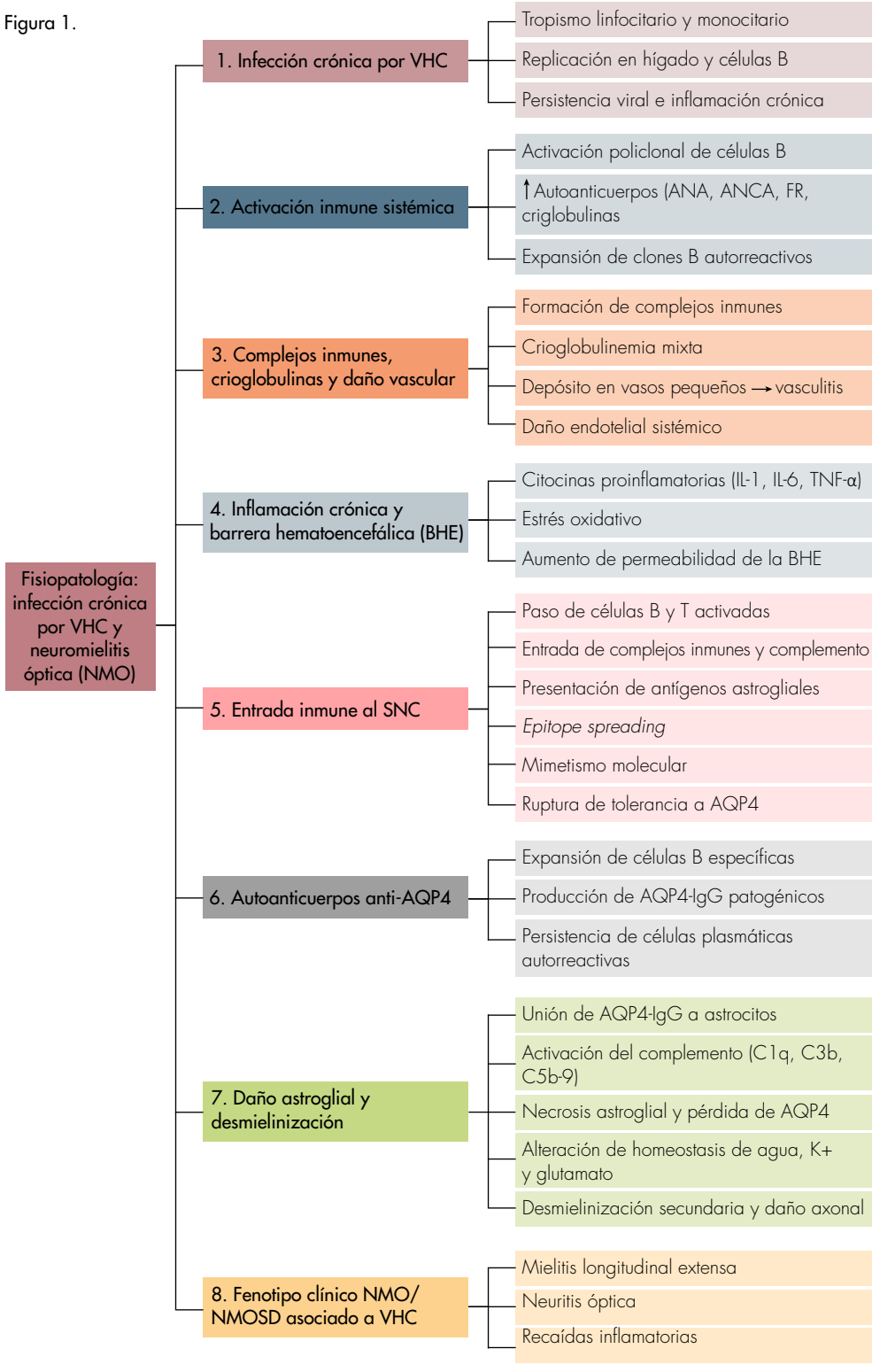
Fisiopatología: infección crónica por VHC y neuromielitis óptica (NMO)
1. Infección crónica por VHC
Tropismo linfocitario y monocitario
Replicación en hígado y células B
Persistencia viral e inflamación crónica
2. Activación inmune sistémica
Activación policlonal de células B
↑Autoanticuerpos (ANA, ANCA, FR, criglobulinas
Expansión de clones B autorreactivos
3. Complejos inmunes, crioglobulinas y daño vascular
Formación de complejos inmunes
Crioglobulinemia mixta
Depósito en vasos pequeños → vasculitis
Daño endotelial sistémico
4. Inflamación crónica y barrera hematoencefálica (BHE)
Citocinas proinflamatorias (IL-1, IL-6, TNF-α)
Estrés oxidativo
Aumento de permeabilidad de la BHE
5. Entrada inmune al SNC
Paso de células B y T activadas
Entrada de complejos inmunes y complemento
Presentación de antígenos astrogliales
Epitope spreading
Mimetismo molecular
Ruptura de tolerancia a AQP4
6. Autoanticuerpos anti-AQP4
Expansión de células B específicas
Producción de AQP4-IgG patogénicos
Persistencia de células plasmáticas autorreactivas
7. Daño astroglial y desmielinización
Unión de AQP4-IgG a astrocitos
Activación del complemento (C1q, C3b, C5b-9)
Necrosis astroglial y pérdida de AQP4
Alteración de homeostasis de agua, K+ y glutamato
Desmielinización secundaria y daño axonal
8. Fenotipo clínico NMO/ NMOSD asociado a VHC
Mielitis longitudinal extensa
Neuritis óptica
Recaídas inflamatorias

Figura 1. Fisiopatología propuesta de la relación entre infección crónica por virus de la hepatitis C (VHC) y neuromielitis óptica (NMO). Secuencia inmunopatológica mediante la cual la infección crónica por VHC puede favorecer el desarrollo de NMO o trastornos del espectro de neuromielitis óptica (NMOSD). El VHC induce activación policlonal de células B, producción de autoanticuerpos y formación de complejos inmunes y crioglobulinas, lo que genera vasculitis de pequeños vasos y daño endotelial sistémico. Estos mecanismos, junto con la inflamación crónica, favorecen la disrupción de la barrera hematoencefálica (BHE) y el paso de células inmunes al sistema nervioso central (SNC), facilitando *epitope spreading* (propagación de epítopos), mimetismo molecular y ruptura de la tolerancia frente a la acuaporina-4 (AQP4). La generación de anticuerpos AQP4-IgG patogénicos desencadena activación del complemento, necrosis astroglial, pérdida de AQP4 y desmielinización secundaria, lo que culmina en mielitis longitudinalmente extensa, neuritis óptica y recaídas inflamatorias características del espectro NMO/NMOSD. IgG = inmunoglobulina G. Elaboracion propia en Xmind®

rio, la infección crónica se desarrolla en el 60 % al 85 % de los pacientes, con riesgo de evolucionar hacia hepatopatías terminales en un periodo de dos a tres décadas [1]. Usualmente cursan de manera asintomática durante sus primeras etapas, lo que significa que las personas infectadas pueden desconocer su estado de enfermedad por un periodo prolongado [5]. En la fase crónica de la infección del VHC se describen hallazgos típicos de la cirrosis, como ascitis, encefalopatía hepática e ictericia. En el caso presentado, la evolución clínica es concordante con las descripciones de la literatura, debido a que cursó con una fase inicial asíntomatica durante un poco más de dos décadas, seguida por una fase crónica avanzada donde predominaban los síntomas típicos de la cirrosis hepática, momento en el que se realizó el diagnóstico. De igual forma, la historia de cáncer en la infancia es un factor de riesgo adicional para presentar tasas bajas de aclaramiento viral espontáneo, mayor carga de viremia y mayor predisposición a desarrollar fibrosis y cirrosis progresiva [6], como ocurrió en el caso descrito.

Adicional a los síntomas reportados, existen manifestaciones extrahepáticas de la hepatitis C, como crioglobulinemia mixta, porfiria cutánea tarda, poliarteritis nodosa, artritis reumatoidea, linfoma, diabetes mellitus, liquen plano, enfermedad tiroidea, vasculitis y también manifestaciones neurológicas como polineuropatías y mononeuropatías periféricas [7].

Las manifestaciones neurológicas asociadas a la infección por VHC en fase crónica suelen corresponder a neuropatía sensorial periférica caracterizada por hormigueo y dolor urente; así mismo, se han descrito neuropatía motora periférica, mononeuropatía múltiple y, ocasionalmente, mielitis transversa [4]. También se han documentado accidentes cerebrovasculares isquémicos e isquemias cerebrales transitorias, donde se ha considerado que el curso crónico de la infección por VHC podría favorecer la replicación viral en los linfocitos B, generando producción de crioglobulinas, las cuales se depositan en vasos de pequeño calibre y desencadenan eventos de isquemia a nivel del sistema nervioso central (SNC). Adicionalmente se han presentado manifestaciones raras, como neuropatía óptica isquémica anterior y, excepcionalmente, neuromielitis óptica [4].

La NMO, también conocida como enfermedad de Devic, es un trastorno inflamatorio recurrente del sistema nervioso central que afecta principalmente al nervio óptico y la médula espinal. Su diagnóstico requiere episodios de mielitis que pueden causar

Figura 2.

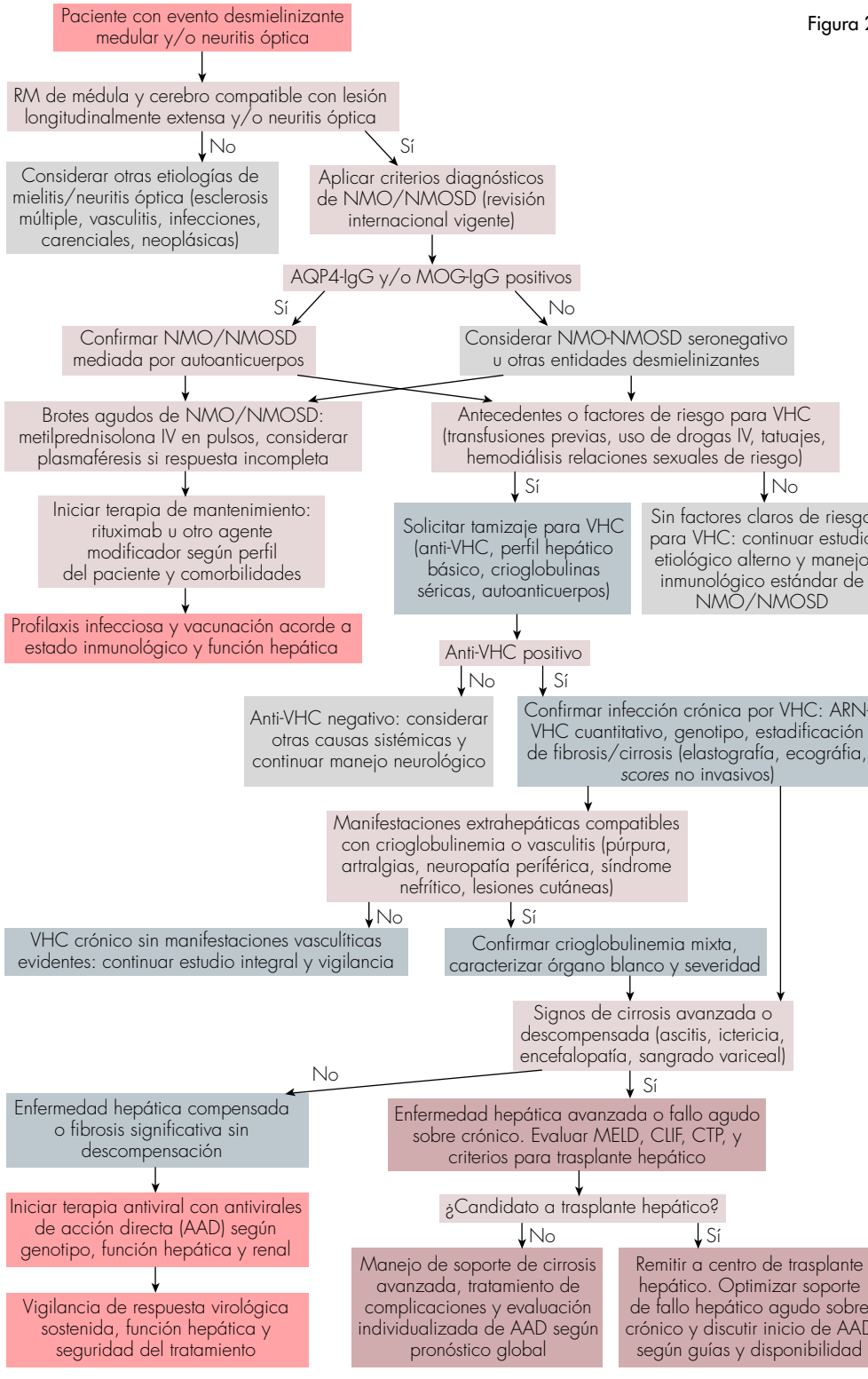
Paciente con evento desmielinizante medular y/o neuritis óptica
RM de médula y cerebro compatible con lesión longitudinalmente extensa y/o neuritis óptica
No
Sí
Considerar otras etiologías de mielitis/neuritis óptica (esclerosis múltiple, vasculitis, infecciones, carenciales, neoplásicas)
Aplicar criterios diagnósticos de NMO/NMOSD (revisión internacional vigente)
AQP4-IgG y/o MOG-IgG positivos
Sí
No
Confirmar NMO/NMOSD mediada por autoanticuerpos
Considerar NMO-NMOSD seronegativo u otras entidades desmielinizantes
Brotes agudos de NMO/NMOSD: metilprednisolona IV en pulsos, considerar plasmaféresis si respuesta incompleta
Antecedentes o factores de riesgo para VHC (transfusiones previas, uso de drogas IV, tatuajes, hemodiálisis relaciones sexuales de riesgo)
Iniciar terapia de mantenimiento: rituximab u otro agente modificador según perfil del paciente y comorbilidades
Sí
No
Solicitar tamizaje para VHC (anti-VHC, perfil hepático básico, crioglobulinas séricas, autoanticuerpos)
Sin factores claros de riesgo para VHC: continuar estudio etiológico alterno y manejo inmunológico estándar de NMO/NMOSD
Profilaxis infecciosa y vacunación acorde a estado inmunológico y función hepática
Anti-VHC positivo
No
Sí
Anti-VHC negativo: considerar otras causas sistémicas y continuar manejo neurológico
Confirmar infección crónica por VHC: ARN-VHC cuantitativo, genotipo, estadificación de fibrosis/cirrosis (elastografía, ecográfia, scores no invasivos)
Manifestaciones extrahepáticas compatibles con crioglobulinemia o vasculitis (púrpura, artralgias, neuropatía periférica, síndrome nefrítico, lesiones cutáneas)
No
Sí
VHC crónico sin manifestaciones vasculíticas evidentes: continuar estudio integral y vigilancia
Confirmar crioglobulinemia mixta, caracterizar órgano blanco y severidad
Signos de cirrosis avanzada o descompensada (ascitis, ictericia, encefalopatía, sangrado variceal)
No
Sí
Enfermedad hepática compensada o fibrosis significativa sin descompensación
Enfermedad hepática avanzada o fallo agudo sobre crónico. Evaluar MELD, CLIF, CTP, y criterios para trasplante hepático
Iniciar terapia antiviral con antivirales de acción directa (AAD) según genotipo, función hepática y renal
¿Candidato a trasplante hepático?
No
Sí
Vigilancia de respuesta virológica sostenida, función hepática y seguridad del tratamiento
Manejo de soporte de cirrosis avanzada, tratamiento de complicaciones y evaluación individualizada de AAD según pronóstico global
Remitir a centro de trasplante hepático. Optimizar soporte de fallo hepático agudo sobre crónico y discutir inicio de AAD según guías y disponibilidad

Figura 2. Algoritmo integral para el abordaje diagnóstico y terapéutico de la neuromielitis óptica y trastornos del espectro de la neuromielitis óptica (NMO/NMOSD) con evaluación concomitante de infección por virus de hepatitis C (VHC). Abordaje estructurado y escalonado para pacientes que se presentan con eventos desmielinizantes medulares o neuritis óptica, integrando en un único algoritmo el proceso diagnóstico de NMO/NMOSD, la evaluación del estado serológico para anticuerpos AQP4-IgG o MOG-IgG, la identificación de brotes agudos y su manejo inmunológico inicial, la instauración de terapias modificadoras de recaída y la evaluación sistemática de factores de riesgo para infección por VHC como posible cofactor inmunomodulador. El esquema continúa con la ruta diagnóstica para VHC (tamizaje, confirmación virológica y estadificación hepática), la pesquisa de manifestaciones extrahepáticas como crioglobulinemia o vasculitis, y la diferenciación entre enfermedad hepática compensada o descompensada, lo que determina la indicación de terapia antiviral con antivirales de acción directa (AAD), vigilancia de la respuesta virológica sostenida o evaluación para trasplante hepático en casos avanzados. Este algoritmo pretende facilitar la toma de decisiones clínicas secuenciales, evitar omisiones diagnósticas y optimizar el tratamiento simultáneo de ambas condiciones en escenarios donde la coexistencia de NMO/NMOSD y VHC puede influir en la fisiopatología, el pronóstico y la seguridad terapéutica. RM: resonancia magnética; AQP4-IgG: inmunoglobulina G contra acuaporina-4; MOG-IgG: inmunoglobulina G contra glicoproteína de mielina oligodendrocítica; anti-VHC: anticuerpos contra el virus de la hepatitis C; MELD: del inglés, *Model for End-Stage Liver Disease*; CLIF: del inglés, *Chronic Liver Failure Consortium*; CTP: puntaje *Child-Turcotte-Pugh*. Elaboracion propia de los autores.

tetra o paraparesia, los cuales pueden presentarse de manera simultánea o no con los episodios de afectación del nervio óptico (usualmente pérdida aguda de la agudeza visual asociada o no a dolor ocular) [8]. El cuadro clínico de la paciente es compatible con NMO, debido a una historia natural de la enfermedad compatible con el compromiso medular y del nervio óptico; adicionalmente, se registró en su historial clínico la presencia de anticuerpos anti-acuaporina-4, lo cual confirma el diagnóstico de NMO. Para este caso, se considera altamente probable que el curso de la NMO obedezca a fenómenos vasculíticos mediados por depósitos de crioglobulinas secundario a la infección crónica por VHC, como se ha reportado en casos anteriores [8,9].

Respecto a la fisiopatología, la NMO se origina a partir de una ruptura inicial de la tolerancia inmunológica frente a la AQP4, que permite la expansión clonal de linfocitos B productores de AQP4-IgG y su interacción con los pies perivasculares astrogliales. Una vez allí, la unión antígeno-anticuerpo activa la vía clásica del complemento, genera depósito de C5b-9 y necrosis astroglial, seguida de desmielinización secundaria y la pérdida axonal característica de las lesiones longitudinalmente extensas. La infección crónica por VHC puede actuar como modulador clave de este proceso mediante varios pasos fisiopatológicos: primero, induce activación policlonal sostenida de células B, favoreciendo la producción de autoanticuerpos y la expansión de subpoblaciones B autorreactivas [10]; segundo, promueve la formación de complejos inmunes y de crioglobulinas capaces de depositarse en la microvasculatura, generando vasculitis de pequeños vasos y disrupción endotelial [10,11]; tercero, facilita la apertura de la barrera hematoencefálica por inflamación sistémica crónica con aumento de citocinas proinflamatorias [10]; y, finalmente, crea un microambiente inmunológico propicio para la presentación cruzada de antígenos

(*epitope spreading*) y para el mimetismo molecular, ambos mecanismos capaces de amplificar la respuesta contra AQP4 [12]. La evidencia clínica respalda este modelo: los casos de mielitis asociada a VHC muestran desmielinización sin replicación viral directa, anticuerpos anti-VHC en LCR, autoanticuerpos sistémicos múltiples y ocasional detección de RNA viral en LCR sin efecto citopático demostrado, lo que sugiere que el virus opera como disparador inmunológico más que como agente neurotóxico directo [11,13,14]. La interacción entre activación B sostenida, vasculitis crioglobulinémica, aumento de la permeabilidad de la barrera hematoencefálica e inflamación sistémica ofrece un marco biológico coherente para que el VHC funcione como cofactor patogénico en la génesis de NMO en individuos susceptibles (**figura 1**).

El reconocimiento oportuno de las manifestaciones neurológicas secundarias a una infección crónica por VHC permitirá al personal de salud plantear un diagnóstico diferencial temprano y así evitar la progresión a fases avanzadas de la enfermedad hepática con pronósticos sombríos (**figura 2**).

Conclusión

El reconocimiento oportuno de las manifestaciones neurológicas asociadas a la infección crónica por VHC es fundamental para orientar un diagnóstico diferencial temprano, especialmente en pacientes con eventos desmielinizantes inusuales como la neuromielitis óptica. La identificación precoz del VHC permitiría intervenir antes del desarrollo de cirrosis avanzada, optimizar la seguridad del tratamiento inmunomodulador y ofrecer terapia antiviral que, en fases tempranas, podría modificar tanto la actividad inflamatoria como el pronóstico global. Este caso subraya la necesidad de mantener un alto índice de sospecha e integrar la pesquisa de VHC dentro del abordaje neurológico, particularmente en contextos de riesgo transfusional o manifestaciones vasculíticas sistémicas.

Aspectos éticos

La publicación del caso se realizó con el permiso de la paciente para la difusión de los datos clínicos, paraclínicos e imagenológicos derivados de su historia clínica, asegurando de esta manera los principios de beneficencia, no maleficencia y justicia. se diligenció oportunamente el consentimiento informado de la persona involucrada respetando el principio de la confidencialidad y privacidad, manteniendo el anonimato.

Referencias

1. **Arroyave-Ospina JC, Alvarez-Flórez CM, Correa-Arango G, Balcázar-Morales N, Arbeláez-Montoya MP, Navas-Navas MC.** Infección por el virus de la hepbatitis C en individuos transfundidos antes de 1994 en Antioquia, Colombia. Rev Colomb Gastroenterol 2014;29:383-390. https://doi.org/10.22516/25007440.435.
2. **López-Osorio MC, Beltrán M, Navas MC.** Epidemiology of hepatitis C virus infection in Colombia. Vol. 45, Revista Panamericana de Salud Publica/Pan American Journal of Public Health. Pan American Health Organization; 2021. https://doi.org/10.26633/RPSP.2021.96.
3. **Annunziata P, Marroni M, Francisci D, Stagni G.** Acute transverse myelitis and hepatitis C virus. Infez Med 2005;13:2005. Available from: https://www.infezmed.it/media/journal/Vol_13_1_2005_8.pdf.
4. **Westerhoff M, Ahn J.** Chronic hepatitis C and direct acting antivirals. Surg Pathol Clin 2018;11:287-296. https://doi.org/10.1016/j.path.2018.02.002.
5. **Yehia BR, Schranz AJ, Umscheid CA, Lo Re V.** The treatment cascade for chronic hepatitis C virus infection in the United States: A systematic review and meta-analysis. PLoS One 2014;9:e101554. https://doi.org/10.1371/journal.pone.0101554.

6. **Mysore KR, Leung DH.** Hepatitis B and C. Clin Liver Dis 2018;22:703-722. https://doi.org/10.1016/j.cld.2018.06.002
7. **Santoro L, Manganelli F, Briani C, Giannini F, Benedetti L, Vitelli E, et al.** Prevalence and characteristics of peripheral neuropathy in hepatitis c virus population. J Neurol Neurosurg Psychiatry 2006;77:626–629. https://doi.org/10.1136/jnnp.2005.081570.
8. **Obara K, Waliszewska-Prosół M, Budrewicz S, Szewczyk P, Ejma M.** Severe course of neuromyelitis optica in a female patient with chronic C hepatitis. Neurol Neurochir Pol 2018;52:397-400. https://doi.org/10.1016/j.pjnns.2018.01.004.
9. **Earnest BS, Men LC, Sukvinder-Kaur G, Alias RB, Sunita-Devi H.** Chronic hepatitis C infection associated with neuromyelitis optica and antinuclear antibodies. J Assoc Physicians India 2010;58:118-120.
10. **Adinolfi LE, Nevola R, Lus G, Restivo L, Guerrera B, Romano C, et al.** Chronic hepatitis C virus infection and neurological and psychiatric disorders : An overview. World J Gastroenterol 2015;21:2269-2280. https://doi.org/10.3748/wjg.v21.i8.2269.
11. **Zandman-Goddard G, Levy Y, Weiss P, Shoenfeld Y, Langevitz P.** Transverse myelitis associated with chronic hepatitis C. Clin Exp Rheumatol 2003;21: 111-113. https://www.clinexprheumatol.org/article.asp?a=1789.
12. **Stübgen JP.** Immune-mediated myelitis associated with Hepatitis virus infections. J Neuroimmunol 2011;239:21-27. https://doi.org/10.1016/j.jneuroim.2011.09.001.
13. **Grewal AK, Lopes MB, Berg CL, Bennett AK.** Recurrent demyelinating myelitis associated with hepatitis C viral infection. J Neurol Sci 2004;224:101-106. https://doi.org/10.1016/j.jns.2004.06.013.
14. **Suzuki K, Takao M, Katayama Y, Mihara B.** Acute myelitis associated with HCV infection. BMJ Case Rep 2013;2013:bcr2013008934. https://doi.org/10.1136/bcr-2013-008934